

Le Thésaurus est un travail collaboratif sous égide de la Société Nationale Française de Gastroentérologie (SNFGE), de la Fédération Francophone de Cancérologie Digestive (FFCD), du Groupe Coopérateur multidisciplinaire en Oncologie (GERCOR), de la Fédération Nationale des Centres de Lutte Contre le Cancer (UNICANCER), de la Société Française de Chirurgie Digestive (SFCD), de la Société Française d'Endoscopie Digestive (SFED), de la Société Française de Radiothérapie Oncologique (SFRO) et de la Société Française de Radiologie (SFR) (dont Société d'Imagerie Abdominale et Digestive (SIAD) et Fédération de Radiologie interventionnelle (FRI).

## Chapitre : 8 Cancer des voies biliaires

Date de cette version :  
**16/12/2019**

Date de dernière mise à jour à vérifier sur [www.tncd.org](http://www.tncd.org) ou [www.snfge.org](http://www.snfge.org)

### Mise en garde

Du fait de l'actualisation fréquente du TNCD, l'utilisation de ce document imprimé impose de vérifier qu'une version plus récente n'a pas été mise à disposition sur le site.

Si la date ci-dessus remonte à plus d'un an, ce document n'est certainement plus à jour et doit être remplacé par un nouveau.



**GROUPE DE TRAVAIL** : D. MALKA (Villejuif), coordonnateur, D. BERNARDINI (Toulon), K. BOUDJEMA (Rennes), A.-L. BRETAGNE-BIGNON (Caen), R. CORIAT (Paris), T. de BAERE (Villejuif), C. de la FOUCHARDIERE (Lyon), J.-R. DELPERO (Marseille), C. Dromain (Lausanne), J. EDELIN (Rennes), M. GELLI (Villejuif), M. GILABERT (Marseille), S. HORN (Lyon), V. LAURENT-CROISE (Nancy), C. LEPAGE (Dijon), A. LIEVRE (Rennes), A. LOPEZ (Nancy), S. MANFREDI (Dijon), J. MEILLEROUX (Toulouse), C. Neuzillet (Saint-Cloud), F. PRAT (Paris), O. ROSMORDUC (Paris), A. SA CUNHA (Villejuif), M. SARABI (Lyon), L. VERLINGUE (VILLEJUIF).

**RELECTEURS** : T. APARICIO (Paris), O. BOUCHE (Reims), S. CATTAN (Lille), L. CHICHE-BENSADOUN (Bordeaux), M. DUCREUX (Villejuif), A. DUPRE (Lyon), H. ETIENNE (Albi), B. GUIU (Montpellier), A. HEURGUE (Reims), F. HUGUET (Paris), J.-L. JOUVE (Dijon), T. LECOMTE (Tours), C. LOUVET (Paris), N. MAGNE (Lyon), P. MARIANI (Paris), B. MENAHEN (Caen), L. MOSSER (Rodez), G. PASSOT (Lyon), C. SILVAIN (Poitiers), B. SUC (Toulouse).

**Comment citer ce chapitre** : Malka D, Bernardini D, Boudjema K, Bretagne-Bignon AL, Coriat R, de Baère T, de la Fouchardière C, Delpero JR, Dromain C, Edeline J, Gelli M, Gilabert M, Horn S, Laurent-Croise V, Lepage C, Lièvre A, Lopez A, Meilleroux J, Manfredi S, Neuzillet C, Prat F, Rosmorduc O, Sa Cunha A, Sarabi M, Verlingue L. «Cancer des voies biliaires». *Thésaurus National de Cancérologie Digestive*, décembre 2019, en ligne [<http://www.tncd.org>].

## 8.1. INTRODUCTION

### 8.1.1. Méthodologie

Ce travail repose sur l'extraction à partir de la base de données Medline interrogée en juin 2019 des essais randomisés, méta-analyses, conférences de consensus et recommandations de pratique clinique avec les mots-clés « biliary neoplasm », « gallbladder carcinoma » et « cholangiocarcinoma », en anglais ou en français, sans limitation de date.

Les présentes recommandations ont été gradées selon le niveau des preuves disponibles dans la littérature suivant les recommandations HAS ([www.has-sante.fr](http://www.has-sante.fr)).

## 8.1.2. Epidémiologie

En France, les cancers biliaires sont rares, avec des taux d'incidence de 1,4 et 0,7 cas/100 000 habitants par an chez l'homme et la femme respectivement, soit environ 20 fois moins élevés que ceux du cancer colorectal. Ils y représentent moins de 1% de l'ensemble des cancers, environ 2% des cancers digestifs et 10-15% des cancers primitifs du foie, au deuxième rang après les carcinomes hépatocellulaires (Lepage 2011). Il existe une prédominance masculine (sexe-ratio de 2), à l'exception des cancers de la vésicule où il existe une prédominance féminine avec un sexe-ratio femme/homme de 1,9 (Manfredi 2000, Hundal 2014). L'âge moyen au diagnostic y est de 72 ans chez l'homme et 76 ans chez la femme.

Les taux d'incidence sont stables, et comparables, en France et en Europe (Lepage 2011). Les taux d'incidence les plus élevés sont rapportés dans le Sud-Est Asiatique (Utada 2014). Des modifications de classifications ont pu être à l'origine de changements artificiels des taux d'incidence entre les cholangiocarcinomes intra- et extra-hépatiques (Khan 2012).

Les principaux facteurs de risque sont la lithiase biliaire, les parasitoses biliaires (distomatoses) et maladies inflammatoires chroniques des voies biliaires, le syndrome métabolique, le tabac, les infections VHB et VHC (risque relatif de 5) et surtout la présence d'une cirrhose (risque relatif de 20) (Palmer 2012, Rizvi 2013).

Les cancers biliaires continuent d'avoir un pronostic sombre, sans grande amélioration sur les 30 dernières années en termes de résécabilité ou de diagnostic précoce, avec des taux de survie relative à 1, 3 et 5 ans de 25%, 10% et 7% respectivement dans l'étude du registre Bourguignon des cancers (Lepage 2011).

## 8.2. CLASSIFICATIONS

Les cancers biliaires doivent être classés selon la classification TNM-AJCC-UICC (Amin 2017) en fonction de leur localisation :

- cholangiocarcinomes, subdivisés en :
  - cholangiocarcinomes intra-hépatiques (« périphériques ») (10-20%), développés aux dépens des voies biliaires intra-hépatiques de deuxième ordre (tableaux 1a et 1b). Les carcinomes mixtes (hépatocholangiocarcinomes) sont également classés selon cette classification ;
  - cholangiocarcinomes extra-hépatiques :
    - proximaux ou péri-hilaires (tumeurs de Klatskin) (50%), développés aux dépens des canaux hépatiques commun, droit et/ou gauche (tableaux 2a et 2b) ;
    - distaux (30-40%), développés sur le cholédoque en aval de l'insertion du canal cystique (tableaux 3a et 3b) ;
- carcinomes de la vésicule biliaire (tableaux 4a et 4b).
- carcinomes de l'ampoule de Vater (ampullomes vatriens ; tableaux 5a et 5b et figure 1)

Tableau 1a  
**Classification TNM-UICC-AJCC (8<sup>ème</sup> édition 2017)**  
**des cancers biliaires intra-hépatiques**

<b>T</b>	<b>Critères</b>
TX	Non évaluable
T0	Pas de tumeur primitive
Tis	Carcinome in situ (tumeur intra-canalair)
T1	Tumeur unique, sans invasion vasculaire
T1a	≤ 5 cm de grand axe
T1b	> 5 cm de grand axe
T2	Tumeur unique avec invasion vasculaire intra-hépatique, ou tumeurs multiples (avec ou sans invasion vasculaire)
T3	Tumeur avec perforation du péritoine viscéral
T4	Tumeur envahissant localement les structures extra-hépatiques via une invasion hépatique directe
<b>N</b>	
NX	Non évaluable
N0	Pas de métastase ganglionnaire régionale
N1	Métastase(s) ganglionnaire(s) régionale(s)
<b>M</b>	
M0	Pas de métastase à distance
M1	Métastase(s) à distance

Tableau 1b  
**Stades pronostiques de l'AJCC des cancers biliaires intra-hépatiques**

<b>Stades</b>	<b>T</b>	<b>N</b>	<b>M</b>
<b>IA</b>	T1a	N0	M0
<b>IB</b>	T1b	N0	M0
<b>II</b>	T2	N0	M0
<b>IIIA</b>	T3	N0	M0
<b>IIIB</b>	T4	N0	M0
	Tout T	N1	M0
<b>IV</b>	Tout T	Tout N	M1

Tableau 2a

**Classification TNM-UICC-AJCC (8<sup>ème</sup> édition 2017) des cholangiocarcinomes extra-hépatiques proximaux (péri-hilaires ou tumeurs de Klatskin)**

<b>T</b>	<b>Critères</b>
TX	Non évaluable
T0	Pas de tumeur primitive
Tis	Carcinome in situ / dysplasie de haut grade
T1	Tumeur confinée à la voie biliaire (invasion jusqu'au muscle ou au tissu fibreux)
T2	Tumeur dépassant la paroi de la voie biliaire
T2a	Extension au tissu adipeux
T2b	Extension dans le parenchyme hépatique adjacent
T3	Atteinte unilatérale des branches de la veine porte ou de l'artère hépatique
T4	Atteinte du tronc de la veine porte ou atteinte bilatérale des branches portales ou Atteinte de l'artère hépatique commune ou Atteinte bilatérale des canaux biliaires secondaires ou Atteinte unilatérale des canaux biliaires secondaires avec envahissement controlatéral de la veine porte ou de l'artère hépatique
<b>N</b>	
NX	Non évaluable
N0	Pas de métastase ganglionnaire régionale
N1	1 à 3 métastases ganglionnaires régionales
N2	≥ 4 métastases ganglionnaires régionales
<b>M</b>	
M0	Pas de métastase à distance
M1	Métastase(s) à distance

Tableau 2b

**Stades pronostiques de l'AJCC des cholangiocarcinomes extra-hépatiques proximaux (péri-hilaires ou tumeurs de Klatskin)**

<b>Stades</b>	<b>T</b>	<b>N</b>	<b>M</b>
<b>0</b>	Tis	N0	M0
<b>I</b>	T1	N0	M0
<b>II</b>	T2a-b	N0	M0
<b>IIIA</b>	T3	N0	M0
<b>IIIB</b>	T4	N0	M0
<b>IIIC</b>	Tout T	N1	M0
<b>IVA</b>	Tout T	N2	M0
<b>IVB</b>	Tout T	Tout N	M1

Tableau 3a

**Classification TNM-UICC-AJCC (8<sup>ème</sup> édition 2017) des cholangiocarcinomes extra-hépatiques distaux (au-delà de l'insertion du canal cystique)**

<b>T</b>	<b>Critères</b>
TX	Non évaluable
T0	Pas de tumeur primitive
Tis	Carcinome in situ / dysplasie de haut grade
T1	Tumeur envahissant la paroi de la voie biliaire sur moins de 5 mm de profondeur
T2	Tumeur envahissant la paroi de la voie biliaire sur plus de 5 mm et moins de 12 mm de profondeur
T3	Tumeur envahissant la paroi de la voie biliaire sur plus de 12 mm de profondeur
T4	Atteinte du tronc cœliaque, de l'artère mésentérique supérieure et/ou de l'artère hépatique commune
<b>N</b>	
NX	Non évaluable
N0	Pas de métastase ganglionnaire régionale
N1	1 à 3 métastases ganglionnaires régionales
N2	≥ 4 métastases ganglionnaires régionales
<b>M</b>	
M0	Pas de métastase à distance
M1	Métastase(s) à distance

Tableau 3b

**Stades pronostiques de l'AJCC des cholangiocarcinomes extra-hépatiques distaux (au-delà de l'insertion du canal cystique)**

<b>Stades</b>	<b>T</b>	<b>N</b>	<b>M</b>
<b>0</b>	Tis	N0	M0
<b>I</b>	T1	N0	M0
<b>IIA</b>	T1	N1	M0
	T2	N0	M0
<b>IIB</b>	T2	N1	M0
	T3	N0-N1	M0
<b>IIIA</b>	T1-T2-T3	N2	M0
<b>IIIB</b>	T4	Tout N	M0
<b>IV</b>	Tout T	Tout N	M1

Tableau 4a

**Classification TNM-UICC-AJCC (8<sup>ème</sup> édition 2017) des cancers de la vésicule biliaire (canal cystique inclus)**

<b>T</b>	<b>Critères</b>
TX	Non évaluable
T0	Pas de tumeur primitive
Tis	Carcinome in situ
T1	Tumeur envahissant la lamina propria ou la musculuse
T1a	Tumeur envahissant la lamina propria
T1b	Tumeur envahissant la musculuse
T2	Tumeur envahissant les tissus périmusculaires, sans extension à la séreuse ou dans le tissu hépatique
T2a	Tumeur envahissant les tissus périmusculaires, sans extension à la séreuse (face péritonéale)
T2b	Tumeur envahissant les tissus périmusculaires, sans extension au foie (face hépatique)
T3	Tumeur avec perforation du péritoine viscéral et/ou invasion directe du foie et/ou d'un organe/structure extra-hépatique (par contiguïté) (estomac, duodénum, colon, pancréas, omentum, voies biliaires extra-hépatiques)
T4	Atteinte du tronc porte, de l'artère hépatique commune ou envahissant plus de 2 organes/structures extra-hépatiques (par contiguïté)
<b>N</b>	
NX	Non évaluable
N0	Pas de métastase ganglionnaire régionale
N1	1 à 3 métastases ganglionnaires régionales
N2	≥ 4 métastases ganglionnaires régionales
<b>M</b>	
M0	Pas de métastase à distance
M1	Métastase(s) à distance

Tableau 4b

**Stades pronostiques de l'AJCC : cancers de la vésicule biliaire (canal cystique inclus)**

<b>Stades</b>	<b>T</b>	<b>N</b>	<b>M</b>
<b>0</b>	Tis	N0	M0
<b>IA</b>	T1a	N0	M0
<b>IB</b>	T1b	N0	M0
<b>IIA</b>	T2a	N0	M0
<b>IIB</b>	T2b	N0	M0
<b>IIIA</b>	T3	N0	M0
<b>IIIB</b>	T1-T2-T3	N1	M0
<b>IVA</b>	T4	N0-N1	M0
<b>IVB</b>	Tout T	N2	M0
	Tout T	Tout N	M1

Tableau 5a

**Classification TNM-UICC-AJCC (8<sup>ème</sup> édition 2017)  
des cancers de l'ampoule de Vater**

<b>T</b>	<b>Critères</b>
TX	Non évaluable
T0	Pas de tumeur primitive
Tis	Carcinome in situ / dysplasie de haut grade
T1a T1b	Tumeur limitée à l'ampoule de Vater ou au sphincter d'Oddi Tumeur dépassant le sphincter d'Oddi (invasion péri-sphinctérienne) et/ou envahissant la sous-muqueuse du duodénum
T2	Tumeur envahissant la musculature du duodénum
T3 T3a T3b	Tumeur envahissant le pancréas T3a Envahissement ≤ 5 mm dans le pancréas T3b Envahissement > 5 mm dans le pancréas, ou envahissant le tissu péri-pancréatique ou la séreuse duodénale mais sans extension à l'axe cœliaque ou à l'artère mésentérique supérieure
T4	Atteinte du tronc cœliaque, de l'artère mésentérique supérieure et/ou de l'artère hépatique commune
<b>N</b>	
NX	Non évaluable
N0	Pas de métastase ganglionnaire régionale
N1	1 à 3 métastases ganglionnaires régionales
N2	≥ 4 métastases ganglionnaires régionales
<b>M</b>	
M0	Pas de métastase à distance
M1	Métastase(s) à distance

Tableau 5b

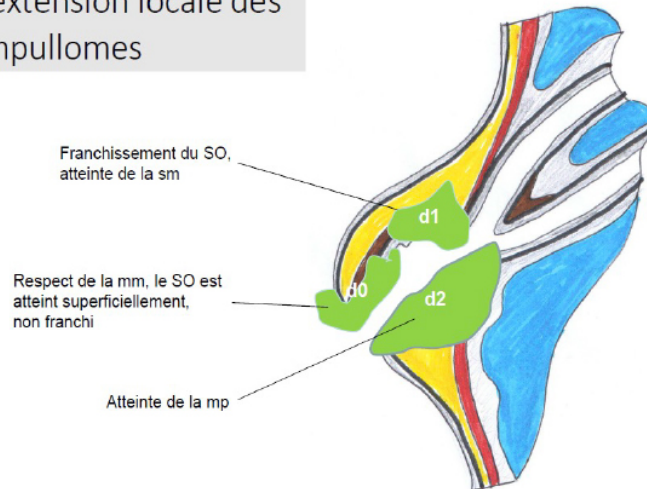
**Stades pronostiques de l'AJCC des cancers de l'ampoule de Vater**

<b>Stades</b>	<b>T</b>	<b>N</b>	<b>M</b>
<b>0</b>	Tis	N0	M0
<b>IA</b>	T1a	N0	M0
<b>IB</b>	T1b-T2	N0	M0
<b>IIA</b>	T3a	N0	M0
<b>IIB</b>	T3b	N0	M0
<b>IIIA</b>	T1a-T1b-T2-T3	N1	M0
<b>IIIB</b>	Tout T T4	N2 Tout N	M0 M0
<b>IV</b>	Tout T	Tout N	M1



Figure 1

L'extension locale des ampullomes

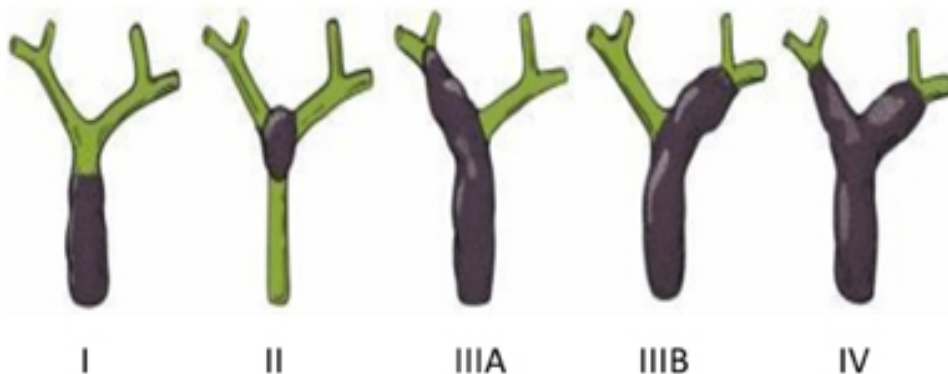


D'autres classifications sont parfois utilisées pour l'évaluation de la résecabilité des cholangiocarcinomes péri-hilaires.

La classification de Bismuth-Corlette est la classification pré-opératoire historiquement utilisée (Bismuth 1975) (figure 2). Elle est basée uniquement sur le niveau proximal d'extension endobiliaire de la tumeur. Elle sous-estime l'extension tumorale chez un tiers des patients. Elle ne prend pas en compte l'atteinte vasculaire éventuellement associée.

Figure 2

**Classification de Bismuth-Corlette**

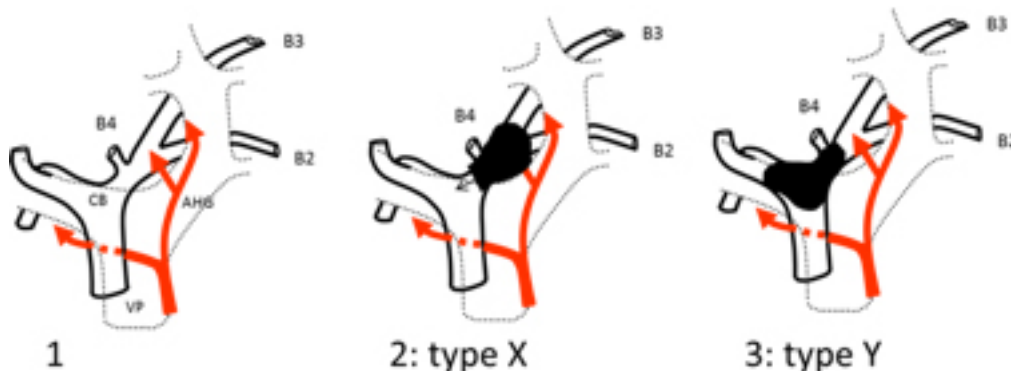


D'autres classifications plus exhaustives ont été proposées mais leur application en routine est limitée par leur complexité (Jarnagin 2001, Deoliveira 2011).

Plus récemment, la classification XY, plus pragmatique, a été proposée par l'équipe de Rennes (figure 3 et figure 4) (Boudjema 2013). Le type X fait référence aux cancers envahissant les segments B2-B3, étendus et rarement résécables (hépatectomie gauche plus ou moins élargie). Le type Y fait référence aux cancers péri-hilaires épargnant la convergence des voies biliaires du lobe gauche (segments 2 et 3, B2-B3), et qui sont toujours résécables (lobectomie droite).

Figure 3

### Classification XY des tumeurs péri-hilaires



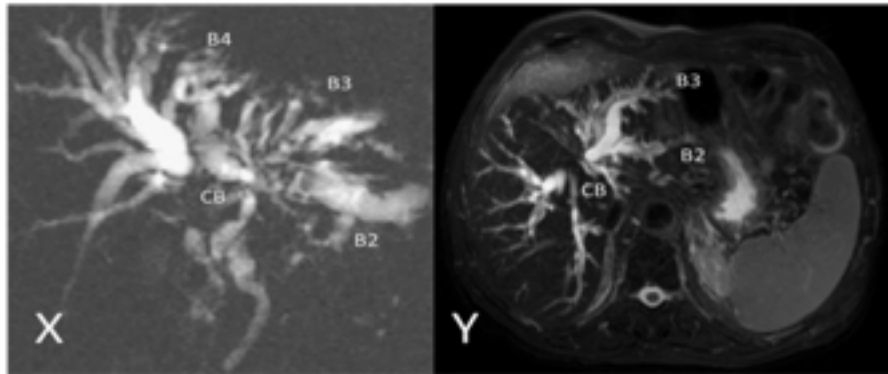
**1.** schéma du hile hépatique. La convergence biliaire (CB) est à droite de l'axe de la veine porte (VP). L'artère hépatique droite passe derrière le canal hépatique commun. L'artère hépatique gauche (AHG) est très à gauche de la CB. La confluence des canaux biliaires des segments 2 (B2) et 3 (B3) se situe derrière ou au bord droit de la veine porte gauche. Un canal biliaire du segment 4 (B4) est présent près de la convergence dans 80% des cas. Le lobe hépatique gauche fait des segments 2 et 3 est facile à isoler. Il est la plus petite unité fonctionnelle et anatomique facilement conservable.

**2.** Le type X (X symbolise sinon la voie sans issue, au moins la difficulté d'accès) regroupe toutes les tumeurs qui envahissent la confluence B2-B3, quelle que soit leur étendue à droite. Il n'est pas possible de garder le lobe gauche et quand le malade est ictérique, témoin de l'envahissement de la convergence, la tumeur est volumineuse, envahissant les vaisseaux du hile. L'exérèse passe par une hépatectomie gauche, volontiers élargie à droite et nécessite des reconstructions vasculaires.

**3.** Le type Y (Y symbolise la confluence, libre, de B2 et B3) regroupe toutes les tumeurs qui laissent libre la confluence B2-B3 quelle que soit l'étendue à droite. L'exérèse est toujours possible et passe par une hépatectomie droite élargie aux segments 4 et 1. L'AHG, très à gauche, n'est jamais concernée par la tumeur. Le type Y inclut donc les types I, II, IIIA et IV (quand B4 est envahi) de la classification de Bismuth et Corlette. Le type X inclut entre autres le type IIIB de la classification de Bismuth et Corlette.

Figure 4

**Classification XY des tumeurs péri-hilaires : exemples de cholango-IRM**



**X.** Cholangiocarcinome péri-hilaire type X. La tumeur obstrue la confluence B2-B3 et s'étend à la convergence des voies biliaires droite et gauche (CB). La branche droite de l'artère hépatique qui passe en arrière du canal hépatique est envahie. L'exérèse de la tumeur, si elle est localisée passe par une hépatectomie gauche, élargie, et une reconstruction artérielle, geste sinon impossible, au moins très difficile.

**Y.** Cholangiocarcinome péri-hilaire type Y. La convergence des voies biliaires droite et gauche est obstruée mais la confluence B2-B3 est libre. L'artère hépatique gauche n'est pas envahie et le lobe gauche pourra être conservé, le cas échéant en associant drainage biliaire gauche et embolisation portale droite.

### **8.3. EXPLORATIONS THERAPEUTIQUES**

La présentation clinique n'est pas spécifique. Les patients étant le plus souvent asymptomatiques à un stade précoce, le diagnostic est souvent fortuit. A un stade avancé, altération de l'état général, ictère, douleurs abdominales et hépatomégalie sont les manifestations cliniques les plus fréquentes (Nagorney 1993, Hawkins 2004, Konstantinidis 2009).

#### **8.3.1. Imagerie**

Elle est essentielle au diagnostic positif et différentiel (diagnostic cyto/histologique parfois difficile), au bilan d'extension et à la planification du traitement. Elle doit déterminer le niveau d'obstruction des voies biliaires, l'envahissement hépatique, vasculaire, ganglionnaire et métastatique. Les examens d'imagerie doivent être réalisés avant mise en place de prothèse biliaire.

L'imagerie par résonance magnétique (IRM) est l'examen de référence du bilan d'extension locale des cholangiocarcinomes extra-hépatiques proximaux et distaux (Romagnuolo 2003) et pour la recherche de métastases hépatiques. Elle doit associer des séquences d'IRM hépatique avec injection et des séquences de cholangiographie

(cholangio-IRM). Sa sensibilité de détection est de 95% (Romagnuolo 2003). Elle permet d'évaluer l'extension aux canaux biliaires avec une fiabilité de 90% (Lopera 2001).

La tomodensitométrie (TDM) thoraco-abdomino-pelvienne reste l'examen de référence pour le bilan d'extension ganglionnaire et métastatique. Elle remplace l'IRM hépatique si celle-ci est non réalisable ou de qualité insuffisante (Ruys 2012).

La tomographie par émission de positons (TEP) au 18F-fluorodésoxyglucose (FDG) a une sensibilité et une spécificité d'environ 80-90% pour le diagnostic de cancer vésiculaire ou de cholangiocarcinome nodulaire  $\geq 1$  cm. Sa sensibilité est moins bonne ( $< 20\%$  dans certaines études) en cas de cholangiocarcinome infiltrant. Sa spécificité est moindre en cas de cholangite sclérosante primitive, de prothèse biliaire ou de maladie granulomateuse (Kluge 2001). Sa sensibilité est également limitée ( $< 50\%$ ) pour l'évaluation de l'atteinte ganglionnaire (Ruys 2012). Elle permet surtout de diagnostiquer des métastases à distance, mais sa valeur ajoutée par rapport à l'imagerie conventionnelle en cas de cancer biliaire est mal évaluée. Elle ne doit pas retarder la prise en charge thérapeutique.

L'échoendoscopie contribue au diagnostic et au bilan d'extension locorégionale des cholangiocarcinomes extra-hépatiques et des carcinomes vésiculaires. Elle permet la ponction d'adénopathies ainsi que de la lésion lorsque celle-ci forme une masse (Weilert 2014).

La cholangiographie directe (percutanée trans-hépatique ou rétrograde endoscopique) doit être réservée à des fins thérapeutiques ou de prélèvements tumoraux.

La cholangioscopie rétrograde avec prélèvements endocanalaire permet de confirmer ou d'éliminer le diagnostic de malignité en cas de sténose biliaire indéterminée (Navaneethan 2015).

Les autres techniques d'imagerie (échographie avec produit de contraste, mini-sonde d'endosonographie, endomicroscopie confocale...) sont insuffisamment validées et peu accessibles (centres experts). Elles ne devraient être employées que dans le cadre d'essais cliniques.

L'imagerie est inutile en cas de cancer de la vésicule biliaire n'atteignant pas la séreuse.

### **8.3.2. Marqueurs tumoraux sériques**

Aucun n'est spécifique des cancers biliaires. Le carbohydrate antigène (CA) 19.9 a une sensibilité et une spécificité d'environ 80% (étudiées surtout en cas de cholangite sclérosante primitive) (Levy 2005). L'antigène carcino-embryonnaire (ACE) et le CA 125 sont moins sensibles (30-50%) et pas plus spécifiques (Ramage 1995). Tous trois peuvent être élevés au cours des obstructions biliaires bénignes. Une élévation persistante après drainage biliaire efficace est évocatrice de cancer.

### 8.3.3. Diagnostic différentiel

D'autres examens peuvent être utiles en cas de doute diagnostique, notamment avec des métastases hépatiques d'un adénocarcinome non biliaire : TDM thoracique, mammographie, TEP, endoscopies digestives. L'immunohistochimie tumorale peut aider, les cholangiocarcinomes étant classiquement cytokératine (CK) 7+, CK19+, CK20+/-). Ce profil immunohistochimique est toutefois non spécifique. Un bilan exhaustif en cas d'adénocarcinome de primitif incertain est souvent inutile et retarde le traitement.

### 8.3.4. Confirmation diagnostique

La preuve cytologique, par brossage biliaire per-cholangiographique ou per-cholangioscopique, ou histologique est parfois difficile à obtenir, en particulier pour les cholangiocarcinomes infiltrants ou extra-hépatiques. Elle est indispensable avant traitement palliatif (tumeur non résécable) ou néo-adjuvant. Elle demeure hautement recommandable avant chirurgie, notamment en cas de doute diagnostique à l'imagerie et en cas de maladie chronique du foie (cirrhose) sous-jacente, 10% à 20% des résections hépatiques « carcinologiques » étant réalisées à tort pour des lésions non cancéreuses (Erdogan 2008).

### 8.3.5. Résécabilité

Elle doit être évaluée rapidement, par une équipe médico-chirurgicale expérimentée, chez tout patient jugé opérable, avant opacification ou drainage biliaire. Une volumétrie hépatique TDM doit être effectuée avant hépatectomie majeure. La résécabilité ne pourra souvent être affirmée (ou infirmée) définitivement qu'au cours de l'exploration chirurgicale. L'évaluation initiale en laparoscopie peut parfois permettre d'éviter un programme de préparation préopératoire lourd dans des situations à risque de non-résécabilité (suspicion de carcinose péritonéale ou de métastases controlatérales). Sa rentabilité augmente avec l'extension tumorale (Weber 2002).

### 8.3.6. Références et options

#### Références

- IRM hépatique avec cholangio-IRM (*niveau de recommandation : grade A*).
- TDM thoraco-abdomino-pelvienne (*niveau de recommandation : grade A*).
- Confirmation cyto/histologique indispensable avant traitement palliatif (tumeur non résécable) ou néo-adjuvant (*niveau de recommandation : grade A*).
- Si doute diagnostique avec métastase(s) hépatique(s) d'un adénocarcinome non biliaire, il est recommandé de poursuivre les explorations (TEP, endoscopies digestives) (*niveau de recommandation : grade A*).
- Volumétrie hépatique TDM avant hépatectomie majeure (*niveau de recommandation : grade A*).

### **Options (*accord d'experts*)**

- Si IRM non réalisable ou insuffisante : TDM abdomino-pelvienne, échographie abdominale avec doppler couleur et/ou cholangiographie.
- Si suspicion de tumeur biliaire extra-hépatique et autres examens insuffisants : échoendoscopie (± ponction).
- Si signes d'appel : TDM cérébrale, scintigraphie osseuse.
- Confirmation cyto/histologique recommandée avant chirurgie en cas de doute diagnostique à l'imagerie et en cas de maladie chronique du foie (cirrhose) sous-jacente.
- Si résection envisagée, discuter (sans retarder la chirurgie) laparoscopie exploratrice (si risque élevé de non-résécabilité), TEP au 18F-FDG, scintigraphie osseuse

## **8.4. DEPISTAGE ET FORMES FAMILIALES**

Les cancers biliaires peuvent s'inscrire dans le cadre d'un syndrome de prédisposition héréditaire autosomique dominant par mutation d'un gène du système MMR (syndrome de Lynch, prédisposant au cancer colorectal, de l'endomètre, de l'estomac, de l'ovaire, des voies urinaires...) ou d'un gène BRCA (prédisposant au cancer du sein, de l'ovaire, du pancréas, de la prostate). Aucun examen de dépistage des cancers biliaires n'est recommandé chez les sujets atteints de tels syndromes, en l'absence d'évaluation de cette stratégie.

En dehors de ces syndromes de prédisposition, d'exceptionnelles agrégations familiales de cancers biliaires, de substratum génétique inconnu, ont été rapportées (Hemminki 2003).

## **8.5. TRAITEMENTS**

### **8.5.1. Traitements à visée curative**

#### **8.5.1.1. Traitement néo-adjuvant**

En l'absence d'essai randomisé rapporté à ce jour, un traitement néo-adjuvant ne devrait être réalisé que dans le cadre d'un essai clinique. Une confirmation cytologique ou histologique préalable est indispensable.

## 8.5.1.2. Résection chirurgicale

### 8.5.1.2.1. Principes généraux

Au-delà des considérations anatomiques spécifiques des différentes localisations tumorales, l'objectif de la chirurgie est d'obtenir une résection chirurgicale avec des marges R0 tout en préservant un volume de foie restant adéquat. Toutefois, même après résection R0, la survie à 5 ans ne dépasse pas 5-10% en cas de cancer vésiculaire et 10-40% en cas de cholangiocarcinome.

Les facteurs principaux de mauvais pronostic sont l'envahissement ganglionnaire, l'envahissement vasculaire et l'envahissement microscopique des marges de résection (statut R1). L'exploration chirurgicale avec examen histologique extemporané de la ou des tranches de section biliaire est donc essentielle. L'intérêt d'un curage ganglionnaire locorégional systématique, longuement débattu dans le passé, est aujourd'hui recommandé en raison de son impact pronostique majeur en cas de métastases ganglionnaires (de Jong 2011, Weber 2015) (Valle 2016, NCCN 2019). La présence d'adénopathies tumorales au-delà du premier relais ganglionnaire représente une contre-indication à la résection à visée curative.

La morbi-mortalité des résections hépatiques majeures (ou pancréatiques) pour cancer biliaire est supérieure à celle des mêmes résections effectuées pour d'autres indications et des résections biliaires seules, notamment du fait de l'âge souvent avancé ou d'un état général altéré, notamment par l'ictère (Dokmak 2013). La morbi-mortalité des hépatectomies majeures peut être diminuée par le drainage biliaire préopératoire (par prothèse plastique) du futur foie restant en cas d'ictère puis, le cas échéant, l'embolisation portale préopératoire du foie à réséquer afin d'hypertrophier le futur foie restant si le volume de celui-ci est insuffisant à la volumétrie TDM. Ainsi, dans la perspective d'une hépatectomie droite élargie (tumeur de type Y ou Bismuth IIIa), le drainage du lobe gauche par une prothèse plastique généralement longue de 10F est l'objectif prioritaire. Le drainage d'une partie non tumorale du lobe droit peut aussi être utile en cas d'ictère majeur afin d'accélérer la régression de l'ictère et la récupération nutritionnelle avant chirurgie.

Un compte-rendu anatomopathologique standardisé doit être établi : lésions (pré)néoplasiques associées (carcinome *in situ*, cholangite sclérosante primitive), type tumoral, grade de différenciation, stade, marges (R0, R1, R2), envahissement lymphatique, vasculaire, péri-nerveux, ganglionnaire, viscéral de contiguïté et métastatique.

### 8.5.1.2.2. Résection chirurgicale selon le type de cancer biliaire

#### 8.5.1.2.2.1. Cholangiocarcinomes intra-hépatiques

Malgré l'absence de référence dans la littérature, une marge de sécurité de 1 cm est habituellement réalisée, puisque le pronostic en cas de marge inférieure à 5 mm est proche de celui après résection R1 (Spolverato 2015). En revanche, ni la résection hépatique anatomique (résection en bloc de la tumeur et du territoire portal concerné centré sur un pédicule glissonien), ni la résection systématique du segment I ou de la voie biliaire principale ne sont justifiées.

La lymphadénectomie locorégionale est recommandée lors de la résection d'un cholangiocarcinome intra-hépatique, l'atteinte ganglionnaire étant un des principaux facteurs pronostiques (Farges 2011, de Jong 2011, Weber 2015). Certains auteurs préconisent l'abandon de la résection en cas de positivité de ces ganglions, notamment si la résection hépatique est complexe.

#### 8.5.1.2.2.2. Cholangiocarcinomes extra-hépatiques proximaux

La présence d'adénopathies suspectes sur le bilan d'imagerie (dont on ignore le statut) ne doit pas représenter une contre-indication à la résection car il existe des faux positifs (Burke 1998, Jarnagin 2001, Kitagawa 2001).

La laparoscopie préopératoire peut être utile pour la stadification (Bird 2017).

La résection chirurgicale comprend au minimum la résection de la voie biliaire principale (type I de Bismuth) avec lymphadénectomie régionale. L'intérêt d'un curage étendu au rétro-duodéno-pancréas, voire plus, n'est pas démontré.

Pour des cholangiocarcinomes de type II, III ou IV de Bismuth, il est recommandé d'associer une hépatectomie majeure (droite ou gauche) voire élargie, qui permet d'augmenter le pourcentage de marges R0 et la survie à 5 ans (Neuhaus 1999). Le choix du type de résection hépatique est guidé par l'existence d'une dysmorphie hépatique et/ou d'une atteinte vasculaire unilatérale, et par l'extension biliaire. Ainsi, l'atteinte du plafond de la convergence biliaire principale (type  $\geq 2$  de Bismuth) impose la résection du segment I (lobe caudé ou lobe de Spiegel), car ses canaux biliaires sont alors envahis dans environ 90% des cas. L'hépatectomie droite élargie aux segments I et IV est recommandée lorsque la tumeur épargne la convergence B2-B3 (type Y selon la classification de Rennes), pour des raisons techniques (plus grande longueur du canal hépatique gauche) et carcinologiques (fréquent envahissement de la branche artérielle droite), afin d'optimiser la probabilité d'obtenir un statut des marges R0 (Boudjema 2013) (figures 2 et 3).

La résection de la veine porte peut être associée à l'hépatectomie, soit de manière systématique, soit par nécessité en cas d'envahissement tumoral. Elle n'augmente pas la morbidité opératoire. En revanche, la résection de l'artère hépatique doit rester exceptionnelle, le bénéfice carcinologique n'étant pas prouvé et la morbidité majorée (Nagino 2010).

Le taux de résection à visée carcinologique pour des lésions hilaires finalement bénignes peut atteindre jusqu'à 20% des cas dans certaines séries (Juntermanns 2011, Erdogan 2008).

#### 8.5.1.2.2.3. Cholangiocarcinomes extra-hépatiques distaux

Ils requièrent une duodéno pancréatectomie céphalique avec lymphadénectomie standard et résection de la voie biliaire principale en zone saine selon l'examen extemporané (Dickson 2014).



#### 8.5.1.2.2.4. Cancers de la vésicule biliaire

##### 8.5.1.2.2.4.1. Cancers Tis, T1a, T1b ou T2 découverts fortuitement sur la pièce de cholécystectomie

La découverte fortuite d'un cancer de la vésicule biliaire nécessite une prise en charge spécifique rapide en raison du risque élevé de récurrence précoce et de dissémination métastatique (Sikora 2006). Les éléments du compte rendu opératoire initial (indication, voie d'abord, description peropératoire, éventuelle perforation, extraction de la vésicule biliaire dans un sac protecteur) et du compte-rendu anatomopathologique (localisation de la tumeur, atteinte pariétale, marge de résection au niveau du canal cystique et du lit vésiculaire, statut ganglionnaire) doivent être analysés en détail. L'ouverture peropératoire de la vésicule biliaire doit être considérée comme une effraction tumorale, avec un risque de récurrence péritonéale très élevé, même en cas d'extraction dans un sac de protection (Goetze 2009). Dans de tels cas, l'intérêt de la résection chirurgicale à visée curative paraît discutable (Tian 2015).

Le taux d'envahissement ganglionnaire augmente avec le stade : Tis : 0% ; T1a : 2-5% ; T1b : 15-20% ; T2 : 20-60% (Yamaguchi 1992, Shirai 1992, Wakai 2001, Toyonaga 2003, Suzuki 2004). La cholécystectomie seule est suffisante en cas de stade Tis ou T1a (survie à 5 ans : 95-100%) (Fuks 2011, Goetze 2008). Une résection hépatique associée et un curage ganglionnaire sont recommandés pour les tumeurs T1b (Lee 2014, Ogura 1991, de Aretxabala 1992). La survie à 5 ans a augmenté de 42% avec la cholécystectomie seule à 79% avec cette attitude dans le registre Allemand (Goetze 2008). La résection complémentaire secondaire à visée curative améliore également significativement la survie en cas de stade T2, sans influence péjorative nette de la voie d'abord (coelioscopique ou laparotomique), à condition qu'il n'y ait pas eu ouverture de la vésicule pendant la cholécystectomie. La survie est meilleure et le taux de récurrence tumorale plus faible chez les patients ayant eu une résection complémentaire précoce (Shirai 1992, Wakai 2001). Toutefois, l'introduction récente de la sous-classification en T2a et T2b est à la base d'un nouveau débat. La localisation sur le versant hépatique (T2b) est associée à un pronostic défavorable avec un taux élevé de récurrence hépatique (23% vs 3%) et ganglionnaire (16% vs 3%) malgré une chirurgie curative complémentaire (Shindoh 2015), alors qu'aucune récurrence n'a été observée chez les patients avec une tumeur T2 sur le versant péritonéal (T2a) après cholécystectomie seule (Lee 2015).

L'intervention secondaire de référence est la bi-segmentectomie IVb-V avec curage ganglionnaire et éventuellement résection de la voie biliaire. Une résection du lit vésiculaire peut être une alternative à la bi-segmentectomie, notamment si le cancer est de petite taille et est situé sur le versant libre de la vésicule. La résection de la voie biliaire n'est recommandée qu'en cas d'atteinte du cystique ou d'envahissement ganglionnaire patent.

La résection secondaire systématique des orifices de trocart (Z'graggen 1998) est actuellement controversée (Maker 2012).

Une conversion est recommandée en cas de suspicion per-coelioscopique de cancer de la vésicule biliaire.

Une évaluation par TDM, IRM hépatique avec séquences biliaires et éventuellement TEP est nécessaire avant d'envisager une réintervention.

#### 8.5.1.2.2.4.2. Cancers localement avancés > T2

L'intérêt de la résection hépatique reste controversé. Peuvent être proposées une bi-segmentectomie IVb-V, une tri-segmentectomie, et pour les tumeurs envahissant le pédicule hépatique, une hépatectomie droite élargie ou une hépatectomie centrale (IV, V, VIII) associée à une résection du segment I. La résection du segment I est utile surtout pour les tumeurs envahissant le hile hépatique.

L'envahissement direct du côlon, du duodénum ou du foie n'est pas une contre-indication absolue à la résection mais la morbi-mortalité de ces résections combinées est élevée.

En cas d'envahissement ganglionnaire, la survie à 5 ans est faible à nulle, notamment lorsque plus d'un à deux ganglions sont envahis (Dixon 2005, Endo 2006). Le curage ganglionnaire doit comporter une résection étendue des ganglions du pédicule hépatique, des ganglions pancréatiques antérieurs et postérieurs ainsi qu'un « pelage » de l'artère hépatique jusqu'à sa naissance au niveau du tronc cœliaque. Certains auteurs recommandent un curage extensif, étendu au tronc cœliaque et au tronc de l'artère mésentérique supérieure en descendant le long de la face antérieure de l'aorte (ganglions para-aortiques) (Kondo 2000).

L'envahissement du pédicule hépatique et de la voie biliaire principale est précoce dans le cancer de la vésicule biliaire sans qu'il y ait nécessairement un retentissement clinique (ictère) ni un contact par la tumeur (Shimizu 2004). L'exérèse de la voie biliaire principale facilite le curage ganglionnaire du pédicule hépatique. Elle est donc fréquemment réalisée en cas de tumeur > T2.

#### 8.5.1.2.2.5. Ampullomes vatriens

Il existe des ampullomes de sous-type intestinal (immunohistochimie : CK7+ ( $\geq 70\%$ ), CK20 ou CDX2 ou MUC2+, MUC1- ; ou CK20+ et CDX2+ et MUC2+, quel que soit MUC1), qui comprennent la plupart des adénocarcinomes mucineux, et des ampullomes de sous-type bilio-pancréatique (immunohistochimie : CK7+ ( $\geq 70\%$ ), CDX2-, MUC1+, MUC2-, quel que soit CK20), les autres cas étant non classés (Kawabata 2010, Perysinakis 2017, Ang 2014, Chang 2013, Kumari 2013, Westgaard 2008). Le pronostic des adénocarcinomes ampullaires après résection à visée curative ne semble pas différent de celui des adénocarcinomes de phénotype similaire (i.e., biliaires ou pancréatiques pour les adénocarcinomes ampullaires de sous-type pancréato-biliaire, duodénaux pour les adénocarcinomes ampullaires de sous-type intestinal), militant en faveur de leur inclusion dans les essais adjuvants correspondants (Westgaard 2013).

L'ampullome vatrien bénin (adénome en dysplasie de bas ou de haut grade) doit être réséqué par ampullectomie endoscopique, intervention moins morbide et d'efficacité comparable à l'ampullectomie chirurgicale (Moon 2014). L'ampullectomie endoscopique est une option à discuter en cas d'adénocarcinome limité à la muqueuse (D0 de la classification japonaise) (figure 1). Si l'ampullectomie endoscopique n'est pas réalisable (extension endobiliaire de l'ampullome par exemple) ou après échec d'une ampullectomie endoscopique, l'ampullectomie chirurgicale doit être proposée.

La pièce d'ampullectomie chirurgicale doit être idéalement réséquée en monobloc et adressée au laboratoire d'anatomie pathologique fixée et épinglée sur liège, avec repérage des canaux par des fils ou de l'encre. Elle doit être incluse et analysée en totalité. Le compte-rendu anatomopathologique doit contenir les renseignements suivants : type histologique (classification de Vienne modifiée 2002), différenciation intestinale ou canalaire, présence ou non d'un contingent invasif (et si oui degré de différenciation, présence d'embolies vasculaires ou de budding et stade pT), limites de résection latérales, profonde et sur les canaux (pancréatique et cholédoque).

Les stades plus avancés (D1 et au-delà) relèvent d'une duodéno pancréatectomie céphalique (Yeo 2002).

### **8.5.1.3. Thermo-ablations percutanées**

Aucune étude n'a évalué prospectivement les thermo-ablations percutanées (radiofréquence, cryothérapie, micro-ondes) dans les cancers biliaires. Ces techniques ne peuvent s'adresser qu'à des lésions uniques (ou peu nombreuses) et de petite taille (< 3 cm). Deux études rétrospectives de 17 et 20 patients ont montré un contrôle local satisfaisant par radiofréquence percutanée (Kim 2011, Fu 2012).

### **8.5.1.4. Transplantation hépatique**

Les taux de survie 5 ans après transplantation hépatique pour cancer biliaire dans les séries historiques sont de l'ordre de 25-30%. Cependant, la majorité des patients récidivent dans les 2 ans. Dans une étude rétrospective multicentrique américaine chez 287 patients avec cholangiocarcinome péri-hilaire initialement non résécable, traités entre 1993 et 2010 par radio-chimiothérapie, curiethérapie et chimiothérapie néo-adjuvantes, puis laparotomie exploratrice, et enfin transplantation hépatique (protocole Mayo Clinic), la survie à 5 ans en intention de traiter a été de 53% (Darwish Murad 2012). Cependant, un biais de sélection pour l'analyse est probable. En outre, deux tiers des patients avaient une cholangite sclérosante primitive et une tumeur relativement plus petite que les autres patients. Actuellement, la transplantation hépatique dans le cadre de ce protocole préopératoire est admise en cas de cholangiocarcinome péri-hilaire non résécable, et fait l'objet d'une priorisation sur liste d'attente. Il faut souligner la complexité de ce programme thérapeutique, le taux élevé de complications vasculaires postopératoires en rapport avec la radiothérapie et le faible bénéfice en intention de traiter issu de la stricte sélection des candidats. L'intérêt de cette stratégie en raison des résultats de survie à long terme a été également évoqué pour les cholangiocarcinomes péri-hilaires résécables et est actuellement évalué dans l'essai TRANSPHIL.

Une étude internationale multicentrique rétrospective a montré un taux de survie à 5 ans de 65% après transplantation hépatique pour cholangiocarcinome intra-hépatique ≤ 2 cm développé sur cirrhose (Sapisochin 2016). L'effectif limité (81 patients) et la sélection des patients (cholangiocarcinome intra-hépatique de découverte fortuite sur le foie natif de patients transplantés pour cirrhose) rendent ces résultats peu extrapolables à la pratique.

### **8.5.1.5. Traitement adjuvant**

Il n'existe pas d'essai randomisé de radiothérapie ou radio-chimiothérapie adjuvante.

Un ancien essai randomisé, méthodologiquement critiquable, a suggéré un bénéfice d'une chimiothérapie adjuvante par 5-fluoro-uracile [5FU] continu plus mitomycine C puis 5FU oral dans le sous-groupe des patients opérés d'un cancer de la vésicule biliaire (survie à 5 ans de 26% vs 14%,  $p=0,04$ ). En revanche, l'analyse de tous les patients avec cancer biliaire ne montrait pas de bénéfice de la chimiothérapie (Takada 2002).

Une méta-analyse sur les données publiées de 20 études (essentiellement rétrospectives ou de registres) entre 1960 et 2010 (6712 patients) a montré un bénéfice de survie globale à la limite de la significativité d'un traitement adjuvant quel qu'il soit (chimiothérapie, radiothérapie ou radio-chimiothérapie) par rapport à la chirurgie seule pour tous les types de cancer biliaire (ratio de risque [HR] : 0,74 ;  $p=0,06$ ). Le bénéfice de la chimiothérapie et de la radio-chimiothérapie était significativement supérieur à celui de la radiothérapie seule (odds ratio [OR] : 0,39, 0,61, et 0,98, respectivement ;  $p=0,02$ ). Le bénéfice du traitement adjuvant était également plus marqué en cas de statut N+ (OR : 0,49 ;  $p=0,004$ ) ou R1 (OR : 0,36 ;  $p=0,002$ ) (Horgan 2012).

Les résultats de trois essais randomisés de phase III ont été récemment publiés. L'essai asiatique BCAT a randomisé 225 patients entre chimiothérapie adjuvante par gemcitabine (6 mois) et surveillance seule (Ebata 2018). La survie sans récurrence (critère de jugement principal) n'a pas été significativement supérieure dans le bras gemcitabine (médiane : 36,0 vs. 39,9 mois ; HR : 0,93 ;  $p=0,69$ ), de même que la survie globale (62,3 vs 63,8 mois ; HR : 1,01 ;  $p=0,96$ ). L'essai français PRODIGE 12-ACCORD 18-UNICANCER GI a randomisé 196 patients entre chimiothérapie adjuvante par GEMOX (12 cycles soit 24 semaines) et surveillance seule (Edeline 2019a). La survie sans récurrence (critère de jugement principal) n'a pas été significativement supérieure dans le bras GEMOX (médiane : 30,4 vs. 18,5 mois ; HR : 0,88 ;  $p=0,48$ ), de même que la survie globale (75,8 vs. 50,8 mois ; HR : 1,08 ;  $p=0,74$ ). L'essai britannique BILCAP a randomisé 447 patients entre chimiothérapie adjuvante par capecitabine (8 cycles soit 24 semaines) et surveillance seule (Primrose 2019). La tolérance a été bonne, sans effet délétère sur la qualité de vie. Le bénéfice de survie globale (critère de jugement principal) n'a pas atteint la significativité statistique en analyse primaire (médiane : 51,1 vs. 36,4 mois ; HR : 0,81 ;  $p=0,097$ ), mais l'a atteint après ajustement selon le sexe, le statut ganglionnaire et le grade histologique (HR : 0,71 ;  $p=0,01$ ). La survie sans récurrence (critère de jugement secondaire) a été significativement améliorée (médiane : 24,4 vs. 17,5 mois ; HR : 0,75 ;  $p=0,033$ ) ; toutefois, le bénéfice n'était significatif que pendant les 24 premiers mois suivant la chirurgie.

L'essai ESPAC-3 est le seul essai adjuvant de phase III disponible pour les cancers péri-ampullaires (Neoptolemos 2012). Cet essai a randomisé 428 patients (cancers ampullaires : 297 ; biliaires : 96 ; autres : 35) entre 5FU bolus-acide folinique, gemcitabine, ou surveillance seule. La survie médiane a été de 43,1 mois avec la chimiothérapie (deux bras groupés) contre 35,2 mois sans (HR : 0,86 ; intervalle de confiance à 95% [IC] : 0,66-1,11 ;  $p=0,25$ ). La significativité statistique a été atteinte (HR : 0,75 [IC : 0,57-0,98] ;  $p=0,03$ ) après ajustement sur les variables pronostiques indépendantes (âge, cancer biliaire, différenciation tumorale faible, statut N+). Dans une revue systématique et méta-analyse de 14 études (dont 6 essais contrôlés randomisés) totalisant 1671 patients, la médiane de survie globale à 5 ans a été de 40% dans le groupe adjuvant contre 37,5% dans le groupe chirurgie seule (HR : 1,08 ;

IC 95% : 0,91-1,28 ; p=0,067). Le stade T, mais non le stade N ou le grade de différenciation tumorale était associé à une survie moindre (Acharya 2017).

Contrairement à la chimiothérapie adjuvante, on ne dispose d'aucune donnée d'essai randomisé concernant la radiothérapie ou la radio-chimiothérapie adjuvante. La seule étude de phase II disponible, non randomisée, n'a inclus que des patients avec cholangiocarcinome extra-hépatique ou carcinome de la vésicule biliaire, et la radio-chimiothérapie adjuvante (avec capécitabine) a été administrée après 3 mois de chimiothérapie adjuvante par gemcitabine plus capécitabine (Ben-Josef 2015). La méta-analyse citée précédemment (Horgan 2012) ne suggérait pas de bénéfice de la radiothérapie seule, et un bénéfice plus net à la chimiothérapie seule qu'à la radio-chimiothérapie, de sorte que l'apport spécifique de la radiothérapie reste non démontré à ce jour. En pratique, il est difficile de savoir comment articuler la radio-chimiothérapie adjuvante avec une chimiothérapie adjuvante de 6 mois par capécitabine. On ne peut exclure que différer la chimiothérapie adjuvante par capécitabine après une éventuelle radio-chimiothérapie adjuvante puisse être délétère, comme dans l'essai ESPAC-1 dans le cancer du pancréas (Neoptolemos 2004).

## **8.5.2. Traitements palliatifs**

La survie médiane en cas de tumeur non résécable est de 9 à 15 mois (Endo 2008, Eckel 2007, Valle 2010, Sharma 2010).

L'objectif premier du traitement palliatif doit être le maintien ou l'amélioration de la qualité de vie (ictère, prurit, douleur).

Le traitement palliatif (hors traitement anti-tumoral) ne doit pas être différé du seul fait de l'absence de confirmation histologique.

### **8.5.2.1. Chirurgie palliative**

Les résections macroscopiquement incomplètes (R2) n'ont pas d'intérêt palliatif.

Les dérivations (et les intubations transtumorales) biliaires chirurgicales ne sont pas supérieures au drainage biliaire endoscopique ou radiologique. La mortalité (> 25% dans plusieurs séries) et la morbidité ne sont pas négligeables. Toutefois, le drainage biliaire chirurgical permet généralement une palliation prolongée.

L'efficacité antalgique de la neurolyse coéliquale n'est pas démontrée pour les cancers biliaires.

### **8.5.2.2. Drainage biliaire**

Le drainage en cas d'obstruction biliaire est le premier temps de la prise en charge thérapeutique, qu'elle ait un objectif palliatif ou curatif. Il est urgent en cas d'angiocholite. Il est indispensable si une bilirubinémie normale est requise avant chimiothérapie. Il doit être confié à un centre expert en endoscopie et radiologie biliaires interventionnelles. La cholangio-IRM est l'examen de choix pour planifier la pose de drain(s) ou prothèse(s).

*Drainage biliaire palliatif* - Il allonge la survie des patients (Barkay 2013). Le drainage doit être anatomiquement le plus complet possible. Il doit privilégier les secteurs fonctionnels. Le risque iatrogène doit être minimisé et doit pour cela comporter une antibiothérapie péri-opératoire et concerner tout secteur opacifié lors de la cholangiographie (Vienne 2010). La voie d'abord dépend du site et de l'extension du cancer : rétrograde endoscopique dans les cholangiocarcinomes extra-hépatiques distaux (percutanée si échec), rétrograde endoscopique ou percutanée trans-hépatique, voire échoendoscopique transgastrique (selon les compétences locales) dans les cholangiocarcinomes péri-hilaires (Sharaiha 2017, Moryoussef 2017). Les prothèses métalliques non couvertes sont plus longtemps perméables et plus économiques que les prothèses métalliques couvertes ou plastiques, notamment en l'absence de métastases hépatiques et pour une taille tumorale < 3 cm et une localisation sous-hilaire (Almadi 2016). Les prothèses couvertes n'ont pas d'avantage démontré en situation palliative. Les prothèses métalliques hilaires non couvertes sont à réserver strictement aux traitements palliatifs (chirurgie définitivement exclue). Une alternative est le changement systématique de prothèse plastique à chaque épisode de dysfonctionnement. La pose d'une prothèse métallique unilatérale sur un obstacle tumoral hilaire pourrait selon certains être aussi efficace qu'une pose bilatérale. Cependant, les gestes ultérieurs peuvent être rendus plus difficiles : leur pose doit être soigneusement réfléchi par un opérateur expérimenté (Dumonceau 2018). Une destruction locale par radiofréquence endocanalaire endoscopique peut être discutée en cas de prolongement endocanalaire d'un ampullome vaterien non résécable (Camus 2018), de difficulté de drainage d'un secteur hépatique fonctionnel ou d'obstruction tumorale prothétique précoce (Laquière 2016). Le drainage externe percutané est une solution de dernier recours en cas d'échec ou d'impossibilité du drainage prothétique interne. Si cela est possible, on privilégiera au drainage purement externe (extrémité du drain en amont de la sténose), un drain interne-externe (perforé en amont et en aval de la sténose) permettant un passage de bile vers le tube digestif et potentiellement de fonctionner temporairement clampé.

*Drainage biliaire avant chirurgie à visée curative* - Il semble améliorer les résultats de la chirurgie (Grandadam 2010). Son objectif est triple : lever la congestion biliaire hépatique (et la souffrance hépatocytaire), restaurer la présence de bile dans le tube digestif (et réduire ainsi le risque de translocation bactérienne) et réduire les cholestase ictérique (pour traiter l'éventuel prurit et protéger la fonction rénale). La voie rétrograde endoscopique est plus confortable pour le malade mais le positionnement du drain dans le secteur utile est difficile. La voie antérograde trans-pariétéo-hépatique permet de diriger le drainage dans le secteur voulu et présente l'avantage de ne pas franchir la tumeur. Elle est associée à un risque de déplacement du drain et de cholépéritoine, en particulier lorsque le drainage passe par le foie droit. Seules les prothèses plastiques et éventuellement les prothèses métalliques couvertes temporaires sont autorisées. Le drainage concerne le futur foie restant dont il participe à l'hypertrophie, lorsque la ou les branche(s) porte(s) nourrissant le foie tumoral qui doit être réséqué a (ont) été embolisée(s). Le délai nécessaire entre drainage biliaire et chirurgie n'est pas défini. Il dure le temps qu'il faut pour permettre aux taux sanguins de bilirubine et de transaminases de revenir à des valeurs normales ou presque.

### **8.5.2.3. Radiothérapie et radio-chimiothérapie palliatives**

Aucun essai randomisé contrôlé n'a démontré un bénéfice de survie de la radiothérapie, seule ou associée à une curiethérapie, ou de la radio-chimiothérapie

comparativement au drainage biliaire seul dans les cancers biliaires localement avancés.

L'essai randomisé de phase III FFCD 9902 a comparé chez des patients atteints de cancer biliaire localement avancé (non résécable, non métastatique) une radio-chimiothérapie (50 Gy, 5FU et cisplatine) à une chimiothérapie systémique par GEMOX (Phelip 2014). L'essai a été fermé prématurément après 34 inclusions sur 72 prévues du fait d'un rythme d'inclusion insuffisant, réduisant de fait sa puissance statistique. La survie sans progression a été de 11,0 et 5,8 mois (HR : 0,65 [IC : 0,32-1,33]) et la survie globale de 19,9 et 13,5 mois (HR : 0,69 [IC : 0,31-1,55]) respectivement dans les bras chimiothérapie et radio-chimiothérapie.

Une étude non randomisée multicentrique chez 39 patients avec cholangiocarcinome intra-hépatique non résécable a montré que la protonthérapie hypofractionnée permettait d'obtenir un taux de survie globale à 2 ans de 46% (médiane : 22,5 mois) et un taux de survie sans progression à 2 ans de 26% (Hong 2016). Une série monocentrique de 79 patients a montré que des doses plus élevées de radiothérapie (équivalent de dose biologique > 80,5 Gy) étaient associées à une meilleure survie globale à 3 ans (73% vs. 38%, p=0,017) et un meilleur taux de contrôle local à 3 ans (78% vs. 45%, p=0,04), par rapport à des doses plus faibles (Tao 2016). La radiothérapie stéréotaxique peut aussi être proposée dans cette indication (Tse 2008, Polistina 2011, Barney 2012, Gkika 2017).

#### **8.5.2.4. Radio-embolisation intra-artérielle hépatique**

Aucune étude prospective randomisée évaluant la radio-embolisation intra-artérielle hépatique par yttrium 90 n'a été rapportée à ce jour. Le taux de contrôle tumoral a varié entre 72% et 95% et la survie globale entre 9 et 22 mois dans de courtes séries de patients en échec de chimiothérapie (Hoffmann 2012, Rafi 2013, Boehm 2015, Mouli 2013). Dans une revue systématique de 12 études, la survie globale médiane a été de 15,5 mois, le taux de réponse objective de 28% et le taux de contrôle tumoral à 3 mois de 82%, avec un profil de toxicité à celui des autres traitements intra-artériels hépatiques et un taux de survie similaire à celui de la chimio-embolisation intra-artérielle hépatique (Al-Adra 2015).

Les meilleurs résultats ont été observés chez les patients en bon état général (statut de performance [PS] ECOG 0) avec cholangiocarcinome intra-hépatique périphérique unifocal, non infiltrant, avec moins de 25% d'envahissement hépatique et sans thrombose portale. Dans une étude de phase 2 multicentrique française chez 41 patients avec cholangiocarcinome intrahépatique non résécable, la combinaison d'une radio-embolisation intra-artérielle hépatique et d'une chimiothérapie à base de cisplatine et gemcitabine a produit un taux de réponse objective confirmée à 3 mois de 41% (taux de réponse selon critères de Choi : 93%), une médiane de survie sans progression de 14 mois et une médiane de survie globale de 22 mois, permettant une résection secondaire R0 dans 20% des cas, avec une médiane de survie sans récurrence non atteinte après 46 mois de suivi (Edeline 2019b).

#### **8.5.2.5. Chimiothérapie et chimio-embolisation intra-artérielles hépatiques**

La chimiothérapie intra-artérielle hépatique n'a été évaluée que dans de petites études rétrospectives ou de phase I/II. Différentes chimiothérapies ont été évaluées, dont le 5FU (Tanaka 2002), la gemcitabine (Vogl 2006), la mitomycine C (Shitara 2008) ou

encore des combinaisons d'épirubicine et de cisplatine (Cantore 2005) ou de gemcitabine et d'oxaliplatine (Ghiringhelli 2013). Les taux de contrôle ont varié entre 50% et 92% et les temps jusqu'à progression entre 4,2 et 14,5 mois. Dans une méta-analyse regroupant 20 études ayant inclus 657 patients, la chimiothérapie intra-artérielle hépatique avait de meilleurs résultats de survie globale que les autres traitements intra-artériels hépatiques (radio-embolisation à l'Yttrium 90, chimio-embolisation intra-artérielle hépatique, embolisation sélective par microbilles chargées de chimiothérapie), avec une survie globale médiane de 22,8 mois (vs. 13,9, 12,4 et 12,3 mois respectivement pour les autres techniques) (Boehm 2015).

L'association d'une chimiothérapie systémique et d'une chimiothérapie intra-artérielle hépatique a été peu étudiée (Cantore 2005, Konstantinidis 2016). Dans une étude rétrospective de 104 patients avec maladie limitée au foie, le taux de réponse objective et la survie sans progression n'ont pas été différents que les patients aient reçu une chimiothérapie systémique seule ou en association à une chimiothérapie intra-artérielle hépatique ; les résultats de survie globale ont été cependant plutôt en faveur de l'association (Konstantinidis 2016).

La chimio-embolisation intra-artérielle hépatique s'est d'abord développée sur le modèle de la prise en charge du carcinome hépatocellulaire, usuellement hypervasculaire, ce qui n'est pas toujours le cas du cholangiocarcinome intra-hépatique, le plus souvent fibreux. Une méta-analyse de 14 études a montré une survie globale de 15,6 mois et un taux de contrôle tumoral de 70% (Ray 2013). Une revue plus récente de 22 études a rapporté une survie à 1 an de 53% (Yang 2015). Une étude rétrospective chez 67 patients a comparé chimio-embolisation avec billes chargées d'irinotécan, chimio-embolisation avec mitomycine C et chimiothérapie systémique (gemcitabine et oxaliplatine) ; la survie globale a été respectivement de 11,7, 5,7 et 11,0 mois (Kuhlmann 2012).

### **8.5.2.6. Traitements palliatifs systémiques**

#### **8.5.2.6.1. Chimiothérapie**

Les résultats des essais randomisés disponibles démontrent la supériorité d'une bi-chimiothérapie comportant un platine, principalement avec gemcitabine, sur une monothérapie par fluoropyrimidine ou gemcitabine ou sur les meilleurs soins de support exclusifs. Dans un essai de phase III scandinave chez 90 patients avec cancer biliaire ou pancréatique avancé, une chimiothérapie par 5FU et acide folinique (plus étoposide chez les patients en bon état général) n'a pas été significativement supérieure aux soins de support exclusifs dans le sous-groupe des patients avec cancer biliaire, et la toxicité a été importante (grade 3-4 : 41%) (Glimelius 1996). Un essai de phase III monocentrique indien chez 81 patients avec carcinome de la vésicule biliaire avancé a montré un bénéfice de survie globale d'une association gemcitabine-oxaliplatine par rapport aux soins de support exclusifs, mais aussi par rapport à une association 5FU-acide folinique (9,5, 4,5 et 4,6 mois respectivement,  $p=0,039$ ) (Sharma 2010). Un essai randomisé de phase II italien a montré la supériorité d'une association 5FU, acide folinique et oxaliplatine (schéma FOLFOX) par rapport à une association 5FU-acide folinique (schéma LV5FU2) (survie globale : 13,0 vs 7,5 mois ;  $p=0,001$ ) (Schinzari 2017). L'association gemcitabine-S-1 a été montrée supérieure au S-1, mais pas à la gemcitabine dans trois essais randomisés de phase II asiatiques (Sasaki 2013, Morizane 2013, Li 2016). Surtout, l'essai de phase III britannique ABC-02 a démontré chez 410 patients (PS ECOG 0-1 : 88% et



bilirubinémie totale < 1,5 N) la supériorité de l'association cisplatine-gemcitabine (CISGEM) administrée pendant 24 semaines sur la gemcitabine seule (survie globale : 11,7 vs. 8,1 mois ; HR : 0,64 ; IC : 0,52-0,80 ; p < 0,001), indépendamment du stade (localement avancé ou métastatique) et de la localisation du cancer biliaire (Valle 2010). A noter qu'en analyse de sous-groupes, la combinaison n'a été bénéfique qu'en cas de PS 0-1. La tolérance de la combinaison a été acceptable, et la faible dose unitaire de cisplatine (25 mg/m<sup>2</sup> à J1 et J8, J1 = J21) ne requiert qu'une hydratation réduite. Ces résultats ont été confortés par ceux de l'essai randomisé de phase II japonais BT-22 chez 84 patients (Okusaka 2010). Un essai randomisé de phase II sud-coréen a montré chez 96 patients une efficacité comparable des combinaisons gemcitabine-cisplatine (schéma différent du CISGEM) et S-1-cisplatine (Kang 2012). A noter que la durée d'administration double dans l'essai BT-22 (48 semaines) n'a pas semblé améliorer les résultats. L'intérêt d'une poursuite de la chimiothérapie par CISGEM au-delà de 24 semaines, ou d'une maintenance par gemcitabine seule, réalisée par certains centres, n'est pas validé.

L'association gemcitabine-oxaliplatine (schéma GEMOX) est une alternative au schéma CISGEM (André 2004, Malka 2014, Phelip 2014). Dans une revue systématique de 33 études portant sur 1470 patients, la médiane de survie globale était de 9,7 mois dans le groupe gemcitabine-cisplatine et de 9,5 mois dans le groupe gemcitabine-oxaliplatine et la médiane de survie sans progression de 6,3 et 4,9 mois respectivement (Fiteni 2014). La chimiothérapie à base de cisplatine était associée à une toxicité significativement supérieure (asthénie grade 3 et 4, diarrhée, toxicité hépatique et toxicité hématologique). La survie globale médiane augmentait de 9,7 à 11,7 mois dans une analyse de sensibilité restreinte aux études avec un schéma cisplatine standard (25-35 mg/m<sup>2</sup> jours 1 et 8), mais au prix d'une toxicité restant supérieure à celle des schémas gemcitabine-oxaliplatine. Un essai randomisé de phase III indien de non-infériorité a comparé un schéma GEMOX modifié (gemcitabine 900 mg/m<sup>2</sup>, oxaliplatine 80 mg/m<sup>2</sup>, jour 1 et 8 toutes les 3 semaines, maximum 6 cycles) au schéma CISGEM (maximum 8 cycles chez 260 patients atteints de carcinome vésiculaire avancé avec PS 0 à 2 (Sharma 2016). La neuropathie périphérique et la thrombopénie ont été plus fréquentes avec le mGEMOX et la néphrotoxicité avec le CISGEM. Malgré une médiane de survie globale numériquement supérieure dans le bras mGEMOX (9,0 mois vs 8,3 mois ; HR : 0,78 ; IC95% : 0,60-1,02 ; p=0,057), cet essai n'a pas réussi à démontrer l'équivalence des deux schémas (différence de médiane : 0,8 mois, borne supérieure de l'IC95% supérieure à 2 mois [-1,1-2,7]), ni une éventuelle supériorité du mGEMOX. Un essai randomisé de phase III de non-infériorité a comparé chez 222 patients avec cancer biliaire avancé CAPOX (capecitabine-oxaliplatine) et GEMOX modifié (gemcitabine 1000 mg/m<sup>2</sup> jours 1 et 8, oxaliplatine 100 mg/m<sup>2</sup> jour 1, toutes les 3 semaines) en première ligne, pour 8 cycles au total (Kim 2019). La survie sans progression médiane a été de 5,8 mois dans le bras CAPOX contre 5,3 mois dans le bras GEMOX, pour une survie sans progression à 6 mois (critère de jugement principal de l'essai) de 46,7% et 44,5% respectivement (non-infériorité démontrée). Il n'y avait pas de différence en termes de taux de réponse et de survie globale.

L'intérêt d'une deuxième ligne de chimiothérapie est mal évalué dans la littérature. Les études disponibles, quasi toutes non randomisées et pour la plupart rétrospectives, rapportent des taux de réponse faibles (3-12%) et des médianes de survie sans progression (1,9-4,0 mois) et de survie globale (6,2-11,0 mois) modestes (Walter 2013, Lamarca 2014, Briau 2015, Fornaro 2015, Kim 2017). Ces études n'ont pas permis d'identifier une chimiothérapie plus efficace que les autres. Notamment, la supériorité

d'une combinaison de chimiothérapie sur une monothérapie (notamment de fluoropyrimidine) n'est pas établie. Une revue systématique des études de deuxième ligne publiées jusqu'en 2013 a trouvé 25 études éligibles, dont 14 prospectives de phase II et aucune étude randomisée (Lamarca 2014). Pour les 761 patients analysés, la survie globale moyenne était de 7,2 mois, la survie sans progression moyenne de 3,2 mois, le taux de réponse objective moyen de 7,7% et le taux de contrôle tumoral moyen de 49,5 %. Le niveau de preuve était insuffisant pour recommander un schéma particulier de chimiothérapie. Un essai randomisé de phase II italien chez 57 patients avec PS  $\leq$  2 a montré des taux de survie sans progression à 6 mois similaires avec la capecitabine seule (2/28 patients, 8%) ou combinée à la mitomycine C (3/29 patients, 10%) (Cereda 2016). Dans un essai randomisé de phase II chinois ayant comparé chez 60 patients avec cancer biliaire avancé ayant progressé après gemcitabine et cisplatine en première ligne et un bon état général (PS 0-1) l'association capécitabine-irinotécan (irinotécan 180 mg/m<sup>2</sup> J1, capécitabine 1000 mg/m<sup>2</sup> x2/j, J1 à J10, tous les 14 jours) à l'irinotécan seul, la survie sans progression médiane était de 3,7 vs 2,4 mois (p=0,036), le taux de survie à 9 mois de 60,9 % vs 32,0 % (p=0,045) et la survie globale médiane de 10,1 vs 7,3 mois (p=0,107), au prix d'une toxicité acceptable (Zheng 2018). Les résultats de l'essai randomisé de phase III britannique ABC-06 ont été rapportés au congrès de l'ASCO 2019 (Lamarca 2019). Cette étude a comparé un schéma FOLFOX associé aux meilleurs soins de support seuls chez 162 patients avec cancer biliaire avancé, en bon état général (PS 0-1) et dont la maladie avait progressé sous (ou après) CISGEM. Les patients traités par FOLFOX ont eu une amélioration de la survie globale (objectif principal ; médiane : 6,2 vs. 5,3 mois, HR : 0,69 [IC95% 0,50-0,97], p=0,031) ; la survie à 12 mois était en faveur du bras FOLFOX (25,9% vs. 11,4%). Le FOLFOX a été aussi voire plus efficace chez les patients résistants au platine (progression pendant ou dans les 3 mois suivant la première ligne par CISGEM). Le taux de réponse a été faible, de l'ordre de 5%. La tolérance de la chimiothérapie a été correcte, avec plus de neutropénies, d'asthénie et d'infections, et tout de même trois décès toxiques. Les résultats de qualité de vie ne sont pas encore disponibles.

#### 8.5.2.6.2. Traitements ciblés

Tous les essais randomisés rapportés à ce jour ont échoué à démontrer, chez des patients atteints de cancer biliaire avancé non sélectionnés, un bénéfice de survie de l'association à une chimiothérapie d'une thérapie ciblée, notamment anti-EGFR (Malka 2014, Chen 2015) ou anti-angiogénique (Moehler 2014, Santoro 2015, Valle 2015).

Les études de séquençage haut débit ont montré l'hétérogénéité moléculaire des cancers biliaires et leur richesse en cibles thérapeutiques potentielles (IDH1/2, FGFR2, BRAF, HER2, MSI, NTRK,...) (Jain 2016, Farshidfar 2017).

Les résultats de l'étude de phase III ClarIDHy, présentés au Congrès de l'ESMO 2019 et non encore publiés, sont les premiers à montrer l'intérêt clinique d'un traitement ciblé du cholangiocarcinome (Abou-Alfa 2019). Ils ont montré que l'ivosidénib, un médicament oral ciblant la mutation de l'isocitrate déshydrogénase 1 (IDH1), attendue chez environ 15% des patients atteints de cholangiocarcinome avancé (très majoritairement intra-hépatique), améliorerait significativement la survie sans progression par rapport au placebo (2,7 vs 1,4 mois ; HR : 0,37 ; IC 95% : 0,25-0,54, p<0,001) chez 185 patients avec cholangiocarcinome avancé, en échec d'une à deux lignes de traitement systémique et à l'état général conservé (statut de performance 0 ou 1). Le taux médian de survie sans progression à 6 et 12 mois était de 32% et 22%

respectivement avec l'ivosidénib, contre 0% et 0% dans le groupe placebo. L'amélioration de la survie globale (10,8 vs 9,7 mois ; HR : 0,69, p = 0,06) était significative après analyse statistique prenant en compte le crossover des patients ayant reçu l'ivosidénib après progression dans le bras placebo (57% des patients ; 10,8 vs 6,0 mois ; HR : 0,46, p = 0,0008). L'ivosidénib a été généralement bien toléré, des effets indésirables de grade 3 ou plus ayant été signalés chez 46% des patients recevant l'agent ciblé et chez 36% de ceux recevant le placebo. Il n'y a eu aucun décès lié au traitement. Ces résultats militent pour un dépistage systématique de la mutation d'IDH1 chez les patients atteints de cholangiocarcinome avancé en échec des traitements conventionnels.

Des fusions impliquant l'un des trois gènes de récepteurs neurotrophiques à tyrosine kinase de la tropomyosine (NTRK) se produisent dans divers cancers pédiatriques et adultes. Une étude a identifié la présence de fusions NTRK chez 1 parmi 28 (3,5 %) patients avec cholangiocarcinome intra-hépatique (Ross 2014). Un essai de phase 1-2 a évalué le larotrectinib, un inhibiteur sélectif de NTRK, chez 55 patients âgés de 4 mois à 76 ans atteints de 17 types de tumeur avec fusion NTRK (Drilon 2018). Le taux de réponse a été de 75 % (dont un des deux patients atteints de cholangiocarcinome intra-hépatique), et était indépendant de l'âge des patients ou du type tumoral. Les réponses persistaient à 1 an dans 71% des cas. La tolérance a été excellente avec des effets indésirables principalement de grade 1, aucun effet indésirable de grade 3 ou 4 lié au larotrectinib survenu chez plus de 5 % des patients, et aucun arrêt en raison d'effets indésirables liés au médicament. Les méthodes de dépistage des fusions NTRK ont fait l'objet de recommandations européennes récentes (Marchiò 2019). Dans une population non sélectionnée où les fusions NTRK-1/2/3 sont peu fréquentes (comme les patients avec cholangiocarcinome), il convient de procéder soit à un séquençage de nouvelle génération (NGS) en première intention (de préférence par séquençage ARN), soit à un dépistage par immunohistochimie suivi d'un séquençage des cas positifs.

Plusieurs essais de phase 2 et quelques séries rétrospectives suggèrent l'intérêt de traitements ciblant les altérations FGFR2, BRAF ou HER2 dans les cancers biliaires avancés (Tran 2018, Javle 2017, Javle 2018, Nogova 2017, Papadopoulos 2017, Meric-Bernstam 2018, Bekaii-Saab 2011, El-Khoueiry 2012, Wainberg 2019). Pour les inhibiteurs de FGFR2, des essais de phases 3 sont en cours ; pour les autres, la rareté des altérations pose des difficultés pour la validation des traitements. En l'absence d'essai randomisé démontrant le bénéfice d'une approche globale de médecine de précision dans les cancers biliaires avancés, la réalisation systématique de portraits moléculaires tumoraux en cas de cancer biliaire ne devrait être envisagée que dans le cadre d'essais cliniques. Si un tel portrait moléculaire tumoral était réalisé, et une (ou plusieurs) anomalies moléculaires trouvée(s), l'indication d'un traitement ciblé devrait être : 1) anticipée en fonction des molécules accessibles en essais cliniques (screening moléculaire tumoral précoce) ; 2) restreinte aux patients en bon état général et sans comorbidités limitantes (bilan hépatique,...) ; 3) évaluée selon la classification européenne ESCAT (Mateo 2018) ; et 4) subordonnée à l'avis d'une réunion de concertation pluridisciplinaire moléculaire. La détermination du statut tumoral MMR devrait en revanche être systématique, compte tenu des perspectives d'immunothérapie (en essai clinique pour le moment) en cas de statut MSI.

## 8.6. INDICATIONS THERAPEUTIQUES

### 8.6.1. Traitement néo-adjuvant

#### REFERENCES

La chimiothérapie, la radiothérapie et la radio-chimiothérapie néo-adjuvante ne peuvent être recommandées compte tenu d'un niveau de preuve insuffisant dans la littérature.

#### ESSAIS CLINIQUES

Aucun

### 8.6.2. Chirurgie

#### REFERENCES (niveau de recommandation)

##### Cholangiocarcinomes

- **Intra-hépatiques** : résection des segments hépatiques envahis avec curage ganglionnaire (*grade C*).
  
- **Extra-hépatiques**
  - **Hile, tiers supérieur de la voie biliaire principale (VBP)** : résection monobloc de la VBP et de la convergence biliaire supérieure, hépatectomie, curage ganglionnaire pédiculaire ± résection/reconstruction vasculaire (*grade C*).
  - **Tiers moyen de la VBP** : résection de la VBP, curage ganglionnaire pédiculaire (*grade C*).
  - **Tiers inférieur de la VBP** : duodéno pancréatectomie céphalique, curage ganglionnaire pédiculaire (*grade C*).

##### Carcinomes de la vésicule biliaire

- **Tis, T1a** : cholécystectomie suffisante si vésicule biliaire retirée intacte. Curage ganglionnaire : non recommandé (*grade B*).
- **T1b, T2** : cholécystectomie, résection du lit vésiculaire (segments IVb-V) (tumeur envahissant uniquement le lit vésiculaire et < 20 mm), curage ganglionnaire pédiculaire (*grade B*).
- **> T2 ou N+** : bénéfice de la chirurgie non démontré. Cholécystectomie, résection de la VBP, résection des segments hépatiques envahis, curage ganglionnaire pédiculaire ± résection/reconstruction vasculaire (*grade C*).

### **Ampullomes vatriens**

- **Bénins** : ampullectomie endoscopique, ou chirurgicale si impossible, échec ou extension endobiliaire (*grade C*).
- **Malins** : duodéno pancréatectomie céphalique (*grade C*).

### **ESSAIS CLINIQUES**

Aucun.

### **8.6.3. Transplantation hépatique**

#### **REFERENCES** (*niveau de recommandation*)

La transplantation hépatique dans le cadre d'un protocole préopératoire de type Mayo Clinic (radio-chimiothérapie, laparotomie/laparoscopie exploratrice) est admise en cas de cholangiocarcinome péri-hilaire  $\leq 3$  cm et N0 non résécable (*grade B*). Elle n'est pas validée pour les autres cancers biliaires.

#### **ESSAIS CLINIQUES**

TRANSPHIL : essai randomisé de phase III comparant radio-chimiothérapie puis transplantation hépatique à la résection chirurgicale seule en cas de cholangiocarcinome hilaire résécable (coordinateur : Pr Eric Vibert - CHU Paul Brousse, Villejuif).

### **8.6.4. Traitement adjuvant**

#### **REFERENCES** (*niveau de recommandation*)

Une chimiothérapie adjuvante par capecitabine pendant 24 semaines peut être proposée après résection chirurgicale R0 ou R1 d'un cancer vésiculaire avec envahissement de la musculature ( $\geq$  pT1) ou d'un cholangiocarcinome intra- ou extra-hépatique, sous réserve d'un état général conservé (PS 0-1) et d'un délai postopératoire n'excédant pas 16 semaines (*grade B*).

Si chimiothérapie avec fluoropyrimidine (5FU ou capecitabine) : recherche d'un déficit constitutionnel en DPD recommandée, par phénotypage (dosage de l'uracilémie) (accord d'experts) (HAS 2018). En cas de déficit en DPD :

- Partiel : ajustement des doses de 5FU ou capecitabine recommandé ;
- Complet : 5FU ou capecitabine contre-indiquée.

#### **OPTIONS**

Une chimiothérapie adjuvante à base de fluoropyrimidine ou gemcitabine pendant 6 mois peut être proposée après résection chirurgicale R0 ou R1 d'un carcinome ampullaire N+, sous réserve d'un état général conservé (PS 0-1) (*grade C*). Le type de

chimiothérapie peut être adapté selon le phénotype immunohistochimique (*accord d'experts*) :

- Intestinal : FOLFOX (ou CAPOX) ;
- Pancréato-biliaire : FOLFIRINOX modifié, gemcitabine ou capécitabine.

Une radio-chimiothérapie adjuvante, avec capécitabine et en clôture après 24 semaines de chimiothérapie adjuvante par capécitabine, peut être discutée en cas de résection R1 pour les cholangiocarcinomes extra-hépatiques et les cancers de la vésicule biliaire (*avis d'experts*).

Génotypage du gène DPYD : si phénotype DPD (uracilémie) anormal (*accord d'experts*).

## ESSAIS CLINIQUES

Aucun.

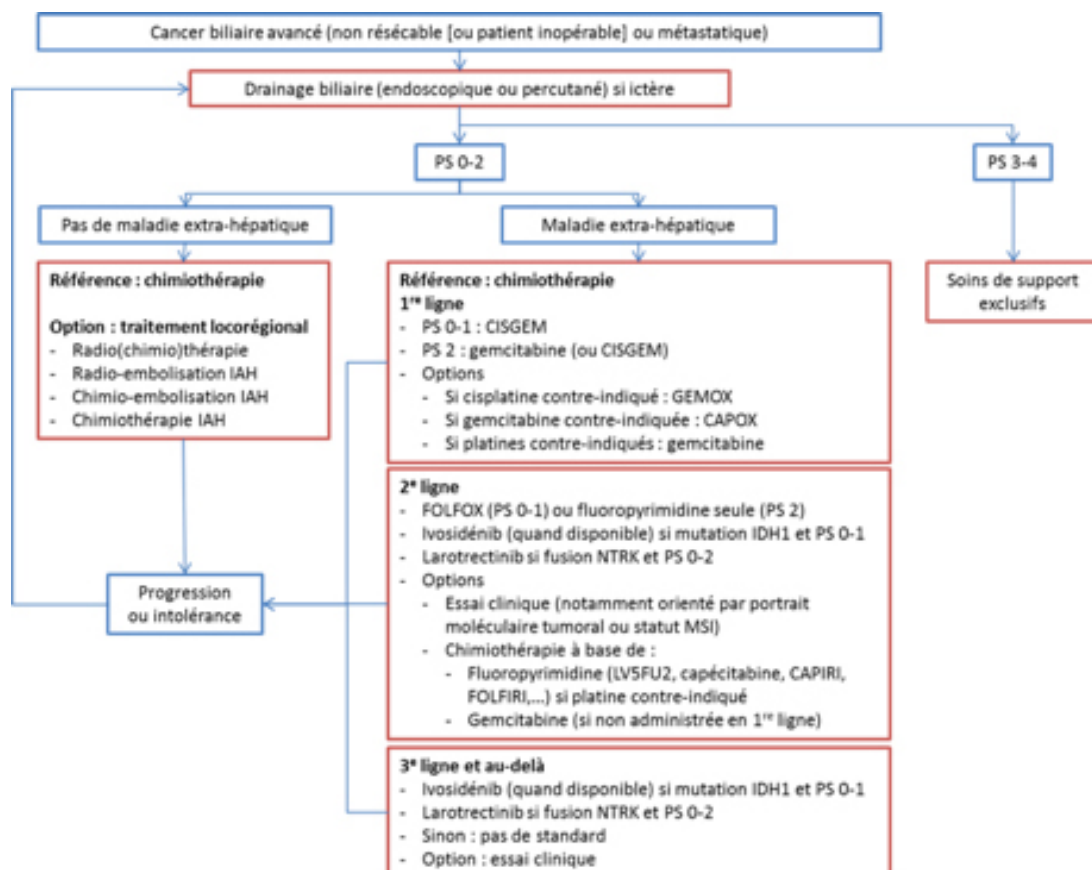
### 8.6.5. Traitements palliatifs (Figure 5)

#### REFERENCES (niveau de recommandation)

**Drainage biliaire (endoscopique et/ou percutané) : recommandé si ictère (grade A).**

Figure 5

#### Algorithme.Traitement des cancers biliaires avancés



IAH : intra-artériel hépatique. IDH : isocitrate déshydrogénase. MSI : instabilité des microsatellites. NTRK : récepteurs neurotrophiques à tyrosine kinase de la tropomyosine. PS : statut de performance.

### **Chimiothérapie palliative systémique :**

#### **- En première ligne :**

- PS 0-1 : CISGEM (*grade A*)
- PS 2 : gemcitabine (ou CISGEM) (*grade B*)
- PS 3-4 : soins de support exclusifs (*accord d'experts*)

#### **- En deuxième ligne (après CISGEM) :**

- Larotrectinib (non remboursé) si fusion du gène NTRK (et PS 0-2) sans aucune autre option thérapeutique satisfaisante (sélection par test immunohistochimique confirmé par séquençage NGS ARN ou séquençage NGS ARN d'emblée) (*grade B*)
- Ivosidénib (lorsqu'il sera disponible) si mutation IDH1 et PS 0-1 (*grade A*)
- Sinon : FOLFOX (PS 0-1) (*grade B*), fluoropyrimidine seule (PS 2) (*grade C*), ou essai clinique (notamment orienté par portrait moléculaire tumoral ou statut MSI)
- PS 3-4 : soins de support exclusifs (*accord d'experts*).
- Si chimiothérapie avec fluoropyrimidine (5FU ou capecitabine) : recherche d'un déficit constitutionnel en DPD recommandée, par phénotypage (dosage de l'uracilémie) (*accord d'experts*) (HAS 2018). En cas de déficit en DPD :
  - Partiel : ajustement des doses de 5FU ou capecitabine recommandé ;
  - Complet : 5FU ou capecitabine contre-indiquée.

#### **- En troisième ligne et au-delà :**

- Larotrectinib (non remboursé) si fusion du gène NTRK (et PS 0-2) sans aucune autre option thérapeutique satisfaisante (sélection par test immunohistochimique confirmé par séquençage NGS ARN ou séquençage NGS ARN d'emblée) (*grade B*)
- Ivosidénib (lorsqu'il sera disponible) en 3<sup>e</sup> ligne si mutation IDH1 et PS 0-1 (*grade A*)
- Sinon (PS 0-2) : pas de standard ; essai clinique.
- PS 3-4 : soins de support exclusifs (*accord d'experts*).

## **OPTIONS**

**Traitements locorégionaux (radiothérapie, radio-chimiothérapie, chimiothérapie, chimio-embolisation intra-artérielle hépatique, radio-embolisation intra-artérielle hépatique) :** pas de recommandation. Ils peuvent être discutés en réunion de concertation pluridisciplinaire en cas de (*grade C*) :

- Tumeur limitée au foie localement avancée (non résécable) ;
- Tumeur résécable chez un patient non opérable.

## ESSAIS CLINIQUES

- **PRODIGE 38 - AMEBICA** : essai de phase II/III comparant FOLFIRINOX modifié (sans bolus de 5FU) et CISGEM en première ligne de traitement des cancers biliaires localement avancés ou métastatiques (coordinateur : Pr Jean-Marc Phelip - CHU, Saint Etienne).
- **PRODIGE 57 - IMMUNOBIL** : essai de phase II évaluant une immunothérapie par durvalumab et trémélimumab en traitement de deuxième ligne après échec d'une première ligne à base de platine (coordinatrice : Dr Cindy Neuzillet - Institut Curie, Saint Cloud).
- **GEMOXIA** : essai de phase II évaluant une chimiothérapie intra-artérielle hépatique par gemcitabine et oxaliplatine en deuxième ou troisième ligne de traitement des cholangiocarcinomes intra-hépatiques localement avancés (coordinateur : Pr Boris Guiu - CHU, Montpellier).
- **AcSé NIVOLUMAB** : essai de phase II évaluant une immunothérapie par nivolumab en traitement des cancers réfractaires avec mutation de POLE (Dr Aurélien Marabelle - Gustave Roussy, Villejuif)

## 8.7. SURVEILLANCE POST-THERAPEUTIQUE

### REFERENCES *(niveau de recommandation)*

L'intérêt d'une surveillance n'est pas démontré.

Une surveillance ne doit être entreprise que chez un patient capable de tolérer le traitement de l'éventuelle récurrence tumorale.

L'intérêt de la répétition des dosages sériques d'un ou plusieurs marqueurs tumoraux pour le suivi au cours du traitement ou la surveillance post-thérapeutique n'est pas démontré.

### OPTIONS

Après résection à visée curative *(accord d'experts)* :

- Surveillance clinique et radiologique thoraco-abdomino-pelvienne tous les 3 à 6 mois pendant 2 ans puis tous les 6 mois jusqu'à 5 ans,
- Autres examens (scintigraphie osseuse, TDM cérébrale,...) : si signe d'appel.

Après drainage par prothèse biliaire *(accord d'experts)* :

- Surveillance clinique + bilirubinémie à J8 et J30 puis toutes les 6-8 semaines,
- Ou pas de surveillance systématique (échographie et tests hépatiques si récurrence ictérique et/ou signes infectieux).



## 8.8. PROTOCOLES THERAPEUTIQUES

### Capécitabine

Tous les 21 jours :

- Capécitabine 2500 mg/m<sup>2</sup>/jour (1250 mg/m<sup>2</sup> 2 fois par jour), J1 à J14.

### CAPOX

Tous les 21 jours :

- Capécitabine 2000 mg/m<sup>2</sup>/jour (1000 mg/m<sup>2</sup> 2 fois par jour), J1 à J14,
- Oxaliplatine 130 mg/m<sup>2</sup> en 2h.

### CAPIRI

Tous les 14 jours :

- Capécitabine 2000 mg/m<sup>2</sup>/jour (1000 mg/m<sup>2</sup> 2 fois par jour), J1 à J10,
- Irinotécan 180 mg/m<sup>2</sup> en 90 mn.

### CISGEM (cisplatine-gemcitabine)

Tous les 21 jours, à J1 et J8 :

- Cisplatine 25 mg/m<sup>2</sup> en 1h dans 1000 ml de sérum physiologique + chlorure de potassium et sulfate de magnésium puis hydratation réduite (500 ml de sérum physiologique) puis
- Gemcitabine 1000 mg/m<sup>2</sup> en 30 mn dans 250 ml de sérum physiologique.

### FOLFIRI

Tous les 14 jours :

- Irinotécan 180 mg/m<sup>2</sup> en 90 mn,
- Acide folinique 400 mg/m<sup>2</sup> (ou acide l-folinique 200 mg/m<sup>2</sup>) en 2h en Y de l'irinotécan, puis
- 5FU 400 mg/m<sup>2</sup> en 10 mn puis
- 5FU 2400 mg/m<sup>2</sup> en perfusion continue sur 46 h.

### FOLFIRINOX modifié

Tous les 14 jours :

- Oxaliplatine 85 mg/m<sup>2</sup> en 2h, puis
- Acide folinique 400 mg/m<sup>2</sup> (ou acide l-folinique 200 mg/m<sup>2</sup>) en 2h,
- Irinotécan 150 mg/m<sup>2</sup> en 90 mn, commençant 30 mn après le début de l'acide folinique,
- 5FU 2400 mg/m<sup>2</sup> en perfusion continue sur 46 h.

### FOLFOX

Tous les 14 jours :

- Oxaliplatine 85 mg/m<sup>2</sup> en 2h,
- Acide folinique 400 mg/m<sup>2</sup> (ou acide l-folinique 200 mg/m<sup>2</sup>) en 2h en Y de l'oxaliplatine, puis
- 5FU 400 mg/m<sup>2</sup> en 10 mn puis
- 5FU 2400 mg/m<sup>2</sup> en perfusion continue sur 46 h.

### **Gemcitabine**

7 semaines sur 8 puis 3 semaines sur 4 :

- Gemcitabine 1000 mg/m<sup>2</sup>/semaine en 30 mn.

### **GEMOX (gemcitabine-oxaliplatine)**

Tous les 14 jours :

- Gemcitabine 1000 mg/m<sup>2</sup> en 100 min (10 mg/m<sup>2</sup>/mn) à J1, puis
- Oxaliplatine 100 mg/m<sup>2</sup> en 2h à J2 (GEMOX modifié : à J1).

### **LV5FU2 simplifié**

Tous les 14 jours :

- Acide folinique 400 mg/m<sup>2</sup> (ou acide l-folinique 200 mg/m<sup>2</sup>) en 2h, rincer puis
- 5FU 400 mg/m<sup>2</sup> en 10 mn puis
- 5FU 2400 mg/m<sup>2</sup> en perfusion continue de 46 h.

## **8.9. REFERENCES BIBLIOGRAPHIQUES**

9. Abou-Alfa GK, Macarulla Mercade T, Javle M, Kelley RK, Lubner S, Adeva J, et al. ClarIDHy: A global, phase III, randomized, double-blind study of ivosidenib (IVO) vs placebo in patients with advanced cholangiocarcinoma (CC) with an isocitrate dehydrogenase 1 (IDH1) mutation. *Ann Oncol* 2019;30(Suppl\_5):LBA10.
10. Acharya A, Markar SR, Sodergren MH, Malietzis G, Darzi A, Athanasiou T, et al. Meta-analysis of adjuvant therapy following curative surgery for periampullary adenocarcinoma. *Br J Surg* 2017 Jun;104(7):814–22.
11. Al-Adra DP, Gill RS, Axford SJ, Shi X, Kneteman N, Liau S-S. Treatment of unresectable intrahepatic cholangiocarcinoma with yttrium-90 radioembolization: a systematic review and pooled analysis. *Eur J Surg Oncol* 2015 Jan;41(1):120–7.
12. Almadi MA, Barkun A, Martel M. Self-expandable metal stents versus plastic stents for malignant biliary obstruction. *Gastrointest Endosc* 2016 Apr;83(4):852–3.
13. Almadi MA, Barkun A, Martel M. Plastic vs. self-expandable metal stents for palliation in malignant biliary obstruction: a series of meta-analyses. *Am J Gastroenterol* 2017 Feb;112(2):260–73.

14. Amin MB, Greene FL, Edge SB, Compton CC, Gershenwald JE, Brookland RK, et al. The Eighth Edition AJCC Cancer Staging Manual: Continuing to build a bridge from a population-based to a more “personalized” approach to cancer staging. *CA Cancer J Clin* 2017 Mar;67(2):93–9.
15. André T, Tournigand C, Rosmorduc O, Provent S, Maindrault-Goebel F, Avenin D, et al. Gemcitabine combined with oxaliplatin (GEMOX) in advanced biliary tract adenocarcinoma: a GERCOR study. *Ann Oncol* 2004 Sep;15(9):1339–43.
16. Ang DC, Shia J, Tang LH, Katabi N, Klimstra DS. The utility of immunohistochemistry in subtyping adenocarcinoma of the ampulla of vater. *Am J Surg Pathol* 2014 Oct;38(10):1371–9.
17. Barkay O, Mosler P, Schmitt CM, Lehman GA, Frakes JT, Johanson JF, et al. Effect of endoscopic stenting of malignant bile duct obstruction on quality of life. *J Clin Gastroenterol* 2013 Jul;47(6):526–31.
18. Barney BM, Olivier KR, Miller RC, Haddock MG. Clinical outcomes and toxicity using stereotactic body radiotherapy (SBRT) for advanced cholangiocarcinoma. *Radiat Oncol* 2012 May 3;7:67.
19. Bekaii-Saab T, Phelps MA, Li X, Saji M, Goff L, Kauh JSW, et al. Multi-institutional phase II study of selumetinib in patients with metastatic biliary cancers. *J Clin Oncol* 2011 Jun 10;29(17):2357–63.
20. Ben-Josef E, Guthrie KA, El-Khoueiry AB, Corless CL, Zalupski MM, Lowy AM, et al. SWOG S0809: A Phase II Intergroup Trial of Adjuvant Capecitabine and Gemcitabine Followed by Radiotherapy and Concurrent Capecitabine in Extrahepatic Cholangiocarcinoma and Gallbladder Carcinoma. *J Clin Oncol* 2015 Aug 20;33(24):2617–22.
21. Bird N, Elmasry M, Jones R, Elniel M, Kelly M, Palmer D, et al. Role of staging laparoscopy in the stratification of patients with perihilar cholangiocarcinoma. *Br J Surg* 2017 Mar;104(4):418–25.
22. Bismuth H, Corlette MB. Intrahepatic cholangioenteric anastomosis in carcinoma of the hilus of the liver. *Surg Gynecol Obstet* 1975 Feb;140(2):170–8.
23. Boehm LM, Jayakrishnan TT, Miura JT, Zacharias AJ, Johnston FM, Turaga KK, et al. Comparative effectiveness of hepatic artery based therapies for unresectable intrahepatic cholangiocarcinoma. *J Surg Oncol* 2015 Feb;111(2):213–20.
24. Boudjema K, Sulpice L, Garnier S, Bretagne J-F, Gandon Y, Rohou T. A simple system to predict perihilar cholangiocarcinoma resectability. *J Gastrointest Surg* 2013 Jul;17(7):1247–56.
25. Brieau B, Dahan L, De Rycke Y, Boussaha T, Vasseur P, Tougeron D, et al. Second-line chemotherapy for advanced biliary tract cancer after failure of the gemcitabine-platinum combination: A large multicenter study by the Association des Gastro-Entérologues Oncologues. *Cancer* 2015 Sep 15;121(18):3290–7.
26. Burke EC, Jarnagin WR, Hochwald SN, Pisters PW, Fong Y, Blumgart LH. Hilar Cholangiocarcinoma: patterns of spread, the importance of hepatic resection for curative operation, and a presurgical clinical staging system. *Ann Surg* 1998 Sep;228(3):385–94.

27. Camus M, Napoléon B, Vienne A, Le Rhun M, Leblanc S, Barret M, et al. Efficacy and safety of endobiliary radiofrequency ablation for the eradication of residual neoplasia after endoscopic papillectomy: a multicenter prospective study. *Gastrointest Endosc* 2018 Sep;88(3):511–8.
28. Cantore M, Mambrini A, Fiorentini G, Rabbi C, Zamagni D, Caudana R, et al. Phase II study of hepatic intraarterial epirubicin and cisplatin, with systemic 5-fluorouracil in patients with unresectable biliary tract tumors. *Cancer* 2005 Apr 1;103(7):1402–7.
29. Cereda S, Milella M, Cordio S, Leone F, Aprile G, Galiano A, et al. Capecitabine with/without mitomycin C: results of a randomized phase II trial of second-line therapy in advanced biliary tract adenocarcinoma. *Cancer Chemother Pharmacol* 2016 Jan;77(1):109–14.
30. Chang DK, Jamieson NB, Johns AL, Scarlett CJ, Pajic M, Chou A, et al. Histomolecular phenotypes and outcome in adenocarcinoma of the ampulla of Vater. *J Clin Oncol* 2013 Apr 1;31(10):1348–56.
31. Chen JS, Hsu C, Chiang NJ, Tsai CS, Tsou HH, Huang SF, et al. A KRAS mutation status-stratified randomized phase II trial of gemcitabine and oxaliplatin alone or in combination with cetuximab in advanced biliary tract cancer. *Ann Oncol* 2015 May;26(5):943–9.
32. Darwish Murad S, Kim WR, Harnois DM, Douglas DD, Burton J, Kulik LM, et al. Efficacy of neoadjuvant chemoradiation, followed by liver transplantation, for perihilar cholangiocarcinoma at 12 US centers. *Gastroenterology* 2012 Jul;143(1):88-98.e3; quiz e14.
33. de Aretxabala X, Roa I, Burgos L, Araya JC, Fonseca L, Wistuba I, et al. Gallbladder cancer in Chile. A report on 54 potentially resectable tumors. *Cancer* 1992 Jan 1;69(1):60–5.
34. de Jong MC, Nathan H, Sotiropoulos GC, Paul A, Alexandrescu S, Marques H, et al. Intrahepatic cholangiocarcinoma: an international multi-institutional analysis of prognostic factors and lymph node assessment. *J Clin Oncol* 2011 Aug 10;29(23):3140–5.
35. Deoliveira ML, Schulick RD, Nimura Y, Rosen C, Gores G, Neuhaus P, et al. New staging system and a registry for perihilar cholangiocarcinoma. *Hepatology* 2011 Apr;53(4):1363–71.
36. Dickson PV, Behrman SW. Distal cholangiocarcinoma. *Surg Clin North Am* 2014 Apr;94(2):325–42.
37. Dixon E, Vollmer CM, Sahajpal A, Cattral M, Grant D, Doig C, et al. An aggressive surgical approach leads to improved survival in patients with gallbladder cancer: a 12-year study at a North American Center. *Ann Surg* 2005 Mar;241(3):385–94.
38. Dokmak S, Ftériche FS, Borscheid R, Cauchy F, Farges O, Belghiti J 2012 Liver resections in the 21st century: we are far from zero mortality. *HPB (Oxford)* 2013 Nov;15(11):908–15.
39. Drilon A, Laetsch TW, Kummar S, DuBois SG, Lassen UN, Demetri GD, et al. Efficacy of Larotrectinib in TRK Fusion-Positive Cancers in Adults and Children. *N Engl J Med* 2018 22;378(8):731–9.
40. Dumonceau J-M, Tringali A, Papanikolaou IS, Blero D, Mangiavillano B, Schmidt A, et al. Endoscopic biliary stenting: indications, choice of stents, and

results: European Society of Gastrointestinal Endoscopy (ESGE) Clinical Guideline - Updated October 2017. *Endoscopy* 2018;50(9):910–30.

41. Ebata T, Hirano S, Konishi M, Uesaka K, Tsuchiya Y, Ohtsuka M, et al. Randomized clinical trial of adjuvant gemcitabine chemotherapy versus observation in resected bile duct cancer. *Br J Surg* 2018;105(3):192–202.
42. Eckel F, Schmid RM. Chemotherapy in advanced biliary tract carcinoma: a pooled analysis of clinical trials. *Br J Cancer* 2007 Mar 26;96(6):896–902.
43. Edeline J, Benabdelghani M, Bertaut A, Watelet J, Hammel P, Joly J-P, et al. Gemcitabine and Oxaliplatin Chemotherapy or Surveillance in Resected Biliary Tract Cancer (PRODIGE 12-ACCORD 18-UNICANCER GI): A Randomized Phase III Study. *J Clin Oncol* 2019a;37(8):658–67.
44. Edeline J, Toucheffeu Y, Guiu B, Farge O, Tougeron D, Baumgaertner I, et al. Radioembolization plus chemotherapy for first-line treatment of locally advanced intrahepatic cholangiocarcinoma: A Phase 2 clinical trial. *JAMA Oncol* 2019b;sous presse.
45. El-Khoueiry AB, Rankin CJ, Ben-Josef E, Lenz H-J, Gold PJ, Hamilton RD, et al. SWOG 0514: a phase II study of sorafenib in patients with unresectable or metastatic gallbladder carcinoma and cholangiocarcinoma. *Invest New Drugs* 2012 Aug;30(4):1646–51.
46. Endo I, Gonen M, Yopp AC, Dalal KM, Zhou Q, Klimstra D, et al. Intrahepatic cholangiocarcinoma: rising frequency, improved survival, and determinants of outcome after resection. *Ann Surg* 2008 Jul;248(1):84–96.
47. Endo I, Shimada H, Tanabe M, Fujii Y, Takeda K, Morioka D, et al. Prognostic significance of the number of positive lymph nodes in gallbladder cancer. *J Gastrointest Surg* 2006 Aug;10(7):999–1007.
48. Erdogan D, Kloek JJ, ten Kate FJW, Rauws E a. J, Busch ORC, Gouma DJ, et al. Immunoglobulin G4-related sclerosing cholangitis in patients resected for presumed malignant bile duct strictures. *Br J Surg* 2008 Jun;95(6):727–34.
49. Farges O, Fuks D, Boleslawski E, Le Treut Y-P, Castaing D, Laurent A, et al. Influence of surgical margins on outcome in patients with intrahepatic cholangiocarcinoma: a multicenter study by the AFC-IHCC-2009 study group. *Ann Surg* 2011 Nov;254(5):824–9; discussion 830.
50. Farshidfar F, Zheng S, Gingras M-C, Newton Y, Shih J, Robertson AG, et al. Integrative Genomic Analysis of Cholangiocarcinoma Identifies Distinct IDH-Mutant Molecular Profiles. *Cell Rep* 2017 Mar 14;18(11):2780–94.
51. Fiteni F, Nguyen T, Vernerey D, Paillard M-J, Kim S, Demarchi M, et al. Cisplatin/gemcitabine or oxaliplatin/gemcitabine in the treatment of advanced biliary tract cancer: a systematic review. *Cancer Med* 2014 Dec;3(6):1502–11.
52. Fornaro L, Vivaldi C, Cereda S, Leone F, Aprile G, Lonardi S, et al. Second-line chemotherapy in advanced biliary cancer progressed to first-line platinum-gemcitabine combination: a multicenter survey and pooled analysis with published data. *J Exp Clin Cancer Res* 2015 Dec 23;34:156.
53. Fu Y, Yang W, Wu W, Yan K, Xing BC, Chen MH. Radiofrequency ablation in the management of unresectable intrahepatic cholangiocarcinoma. *J Vasc Interv Radiol* 2012 May;23(5):642–9.

54. Fuks D, Regimbeau JM, Le Treut Y-P, Bachellier P, Raventos A, Pruvot F-R, et al. Incidental gallbladder cancer by the AFC-GBC-2009 Study Group. *World J Surg* 2011 Aug;35(8):1887–97.
55. Ghiringhelli F, Lorgis V, Vincent J, Ladoire S, Guiu B. Hepatic arterial infusion of gemcitabine plus oxaliplatin as second-line treatment for locally advanced intrahepatic cholangiocarcinoma: preliminary experience. *Chemotherapy* 2013;59(5):354–60.
56. Gkika E, Hallauer L, Kirste S, Adebahr S, Bartl N, Neeff HP, et al. Stereotactic body radiotherapy (SBRT) for locally advanced intrahepatic and extrahepatic cholangiocarcinoma. *BMC Cancer* 2017 Nov 21;17(1):781.
57. Glimelius B, Hoffman K, Sjöden PO, Jacobsson G, Sellström H, Enander LK, et al. Chemotherapy improves survival and quality of life in advanced pancreatic and biliary cancer. *Ann Oncol* 1996 Aug;7(6):593–600.
58. Goetze TO, Paolucci V. Benefits of reoperation of T2 and more advanced incidental gallbladder carcinoma: analysis of the German registry. *Ann Surg* 2008 Jan;247(1):104–8.
59. Goetze TO, Paolucci V. Use of retrieval bags in incidental gallbladder cancer cases. *World J Surg* 2009 Oct;33(10):2161–5.
60. Grandadam S, Compagnon P, Arnaud A, Olivie D, Malledant Y, Meunier B, et al. Role of preoperative optimization of the liver for resection in patients with hilar cholangiocarcinoma type III. *Ann Surg Oncol* 2010 Dec;17(12):3155–61.
61. HAS. Avis n°2018.0053/AC/SEAP du 28 novembre 2018 du collège de la HAS relatif à l'inscription sur la LAP mentionnée à l'article L. 162-1-7 du CSS de méthodes de recherche d'un déficit en dihydropyrimidine deshydrogénase [Internet]. Haute Autorité de Santé 2018 [cited 2019 Oct 15]. Available from: [https://www.has-sante.fr/jcms/c\\_2891062/fr/avis-n2018-0053/ac/seap-du-28-novembre-2018-du-college-de-la-has-relatif-a-l-inscription-sur-la-lap-mentionnee-a-l-article-l-162-1-7-du-css-de-methodes-de-recherche-d-un-deficit-en-dihydropyrimidine-deshydrogenase](https://www.has-sante.fr/jcms/c_2891062/fr/avis-n2018-0053/ac/seap-du-28-novembre-2018-du-college-de-la-has-relatif-a-l-inscription-sur-la-lap-mentionnee-a-l-article-l-162-1-7-du-css-de-methodes-de-recherche-d-un-deficit-en-dihydropyrimidine-deshydrogenase)
62. Hawkins WG, DeMatteo RP, Jarnagin WR, Ben-Porat L, Blumgart LH, Fong Y. Jaundice predicts advanced disease and early mortality in patients with gallbladder cancer. *Ann Surg Oncol* 2004 Mar;11(3):310–5.
63. Hemminki K, Li X. Familial liver and gall bladder cancer: a nationwide epidemiological study from Sweden. *Gut* 2003 Apr;52(4):592–6.
64. Hoffmann R-T, Paprottka PM, Schön A, Bamberg F, Haug A, Dürr E-M, et al. Transarterial hepatic yttrium-90 radioembolization in patients with unresectable intrahepatic cholangiocarcinoma: factors associated with prolonged survival. *Cardiovasc Intervent Radiol* 2012 Feb;35(1):105–16.
65. Hong TS, Wo JY, Yeap BY, Ben-Josef E, McDonnell EI, Blaszkowsky LS, et al. Multi-institutional phase II study of high-dose hypofractionated proton beam therapy in patients with localized, unresectable hepatocellular carcinoma and intrahepatic cholangiocarcinoma. *J Clin Oncol* 2016 Feb 10;34(5):460–8.
66. Horgan AM, Amir E, Walter T, Knox JJ. Adjuvant therapy in the treatment of biliary tract cancer: a systematic review and meta-analysis. *J Clin Oncol* 2012 Jun 1;30(16):1934–40.
67. Hundal R, Shaffer EA. Gallbladder cancer: epidemiology and outcome. *Clin Epidemiol* 2014 Mar 7;6:99–109.

68. Jain A, Javle M. Molecular profiling of biliary tract cancer: a target rich disease. *J Gastrointest Oncol* 2016 Oct;7(5):797–803.
69. Jarnagin WR, Fong Y, DeMatteo RP, Gonen M, Burke EC, Bodniewicz BS J, et al. Staging, resectability, and outcome in 225 patients with hilar cholangiocarcinoma. *Ann Surg* 2001 Oct;234(4):507–17; discussion 517-519.
70. Javle MM, Hainsworth JD, Swanton C, Burris HA, Kurzrock R, Sweeney C, et al. Pertuzumab + trastuzumab for HER2-positive metastatic biliary cancer: Preliminary data from MyPathway. *J Clin Oncol* 2017;35(4 suppl):402.
71. Javle M, Kelley RK, Roychowdhury S, Weiss KH, Abou-Alfa GK, Macarulla T, et al. Updated results from a phase II study of infigratinib (BGJ398), a selective pan-FGFR kinase inhibitor, in patients with previously treated advanced cholangiocarcinoma containing FGFR2 fusions. *Ann Oncol* 2018;29(suppl\_8):LBA28.
72. Juntermanns B, Kaiser GM, Reis H, Saner FH, Radunz S, Vernadakis S, et al. Klatskin-mimicking lesions: still a diagnostical and therapeutical dilemma? *Hepatogastroenterology* 2011 Apr;58(106):265–9.
73. Kang MJ, Lee J-L, Kim TW, Lee SS, Ahn S, Park DH, et al. Randomized phase II trial of S-1 and cisplatin versus gemcitabine and cisplatin in patients with advanced biliary tract adenocarcinoma. *Acta Oncol* 2012 Sep;51(7):860–6.
74. Kawabata Y, Tanaka T, Nishisaka T, Inao T, Nishi T, Yano S. Cytokeratin 20 (CK20) and apomucin 1 (MUC1) expression in ampullary carcinoma: Correlation with tumor progression and prognosis. *Diagn Pathol* 2010 Nov 25;5:75.
75. Khan SA, Emadossadaty S, Ladep NG, Thomas HC, Elliott P, Taylor-Robinson SD, et al. Rising trends in cholangiocarcinoma: is the ICD classification system misleading us? *J Hepatol* 2012 Apr;56(4):848–54.
76. Kim BJ, Yoo C, Kim K-P, Hyung J, Park SJ, Ryoo B-Y, et al. Efficacy of fluoropyrimidine-based chemotherapy in patients with advanced biliary tract cancer after failure of gemcitabine plus cisplatin: retrospective analysis of 321 patients. *Br J Cancer* 2017 Feb 28;116(5):561–7.
77. Kim JH, Won HJ, Shin YM, Kim PN, Lee S-G, Hwang S. Radiofrequency ablation for recurrent intrahepatic cholangiocarcinoma after curative resection. *Eur J Radiol* 2011 Dec;80(3):e221-225.
78. Kim ST, Kang JH, Lee J, Lee HW, Oh SY, Jang JS, et al. Capecitabine plus oxaliplatin versus gemcitabine plus oxaliplatin as first-line therapy for advanced biliary tract cancers: a multicenter, open-label, randomized, phase III, noninferiority trial. *Ann Oncol* 2019 May 1;30(5):788–95.
79. Kitagawa Y, Nagino M, Kamiya J, Uesaka K, Sano T, Yamamoto H, et al. Lymph node metastasis from hilar cholangiocarcinoma: audit of 110 patients who underwent regional and paraaortic node dissection. *Ann Surg* 2001 Mar;233(3):385–92.
80. Kluge R, Schmidt F, Caca K, Barthel H, Hesse S, Georgi P, et al. Positron emission tomography with [(18)F]fluoro-2-deoxy-D-glucose for diagnosis and staging of bile duct cancer. *Hepatology* 2001 May;33(5):1029–35.
81. Kondo S, Nimura Y, Hayakawa N, Kamiya J, Nagino M, Uesaka K. Regional and para-aortic lymphadenectomy in radical surgery for advanced gallbladder carcinoma. *Br J Surg* 2000 Apr;87(4):418–22.

82. Konstantinidis IT, Deshpande V, Genevay M, Berger D, Fernandez-del Castillo C, Tanabe KK, et al. Trends in presentation and survival for gallbladder cancer during a period of more than 4 decades: a single-institution experience. *Arch Surg* 2009 May;144(5):441–7; discussion 447.
83. Konstantinidis IT, Groot Koerkamp B, Do RKG, Gönen M, Fong Y, Allen PJ, et al. Unresectable intrahepatic cholangiocarcinoma: Systemic plus hepatic arterial infusion chemotherapy is associated with longer survival in comparison with systemic chemotherapy alone. *Cancer* 2016 Mar 1;122(5):758–65.
84. Kuhlmann JB, Euringer W, Spangenberg HC, Breidert M, Blum HE, Harder J, et al. Treatment of unresectable cholangiocarcinoma: conventional transarterial chemoembolization compared with drug eluting bead-transarterial chemoembolization and systemic chemotherapy. *Eur J Gastroenterol Hepatol* 2012 Apr;24(4):437–43.
85. Kumari N, Prabha K, Singh RK, Baitha DK, Krishnani N. Intestinal and pancreatobiliary differentiation in periampullary carcinoma: the role of immunohistochemistry. *Hum Pathol* 2013 Oct;44(10):2213–9.
86. Lamarca A, Hubner RA, David Ryder W, Valle JW. Second-line chemotherapy in advanced biliary cancer: a systematic review. *Ann Oncol* 2014 Dec;25(12):2328–38.
87. Lamarca A, Palmer D, Wasan H, Ross P, Ma YT, Arora A, et al. ABC-06 – A randomised phase III, multi-centre, open-label study of active symptom control (ASC) alone or ASC with oxaliplatin / 5-FU chemotherapy (ASC+mFOLFOX) for patients (pts) with locally advanced / metastatic biliary tract cancers (ABC) previously-treated with cisplatin/gemcitabine (CisGem) chemotherapy. *J Clin Oncol* 2019;37(suppl):4003.
88. Laquière A, Boustière C, Leblanc S, Penaranda G, Désilets E, Prat F. Safety and feasibility of endoscopic biliary radiofrequency ablation treatment of extrahepatic cholangiocarcinoma. *Surg Endosc* 2016 Mar;30(3):1242–8.
89. Lee H, Choi DW, Park JY, Youn S, Kwon W, Heo JS, et al. Surgical Strategy for T2 Gallbladder Cancer According to Tumor Location. *Ann Surg Oncol* 2015 Aug;22(8):2779–86.
90. Lee SE, Jang J-Y, Kim S-W, Han H-S, Kim H-J, Yun S-S, et al. Surgical strategy for T1 gallbladder cancer: a nationwide multicenter survey in South Korea. *Ann Surg Oncol* 2014 Oct;21(11):3654–60.
91. Lepage C, Cottet V, Chauvenet M, Phelip J-M, Bedenne L, Faivre J, et al. Trends in the incidence and management of biliary tract cancer: a French population-based study. *J Hepatol* 2011 Feb;54(2):306–10.
92. Levy C, Lymp J, Angulo P, Gores GJ, Larusso N, Lindor KD. The value of serum CA 19-9 in predicting cholangiocarcinomas in patients with primary sclerosing cholangitis. *Dig Dis Sci* 2005 Sep;50(9):1734–40.
93. Li H, Zhang Z-Y, Zhou Z-Q, Guan J, Tong D-N, Zhou G-W. Combined gemcitabine and S-1 chemotherapy for treating unresectable hilar cholangiocarcinoma: a randomized open-label clinical trial. *Oncotarget* 2016 May 3;7(18):26888–97.
94. Lopera JE, Soto JA, Múnera F. Malignant hilar and perihilar biliary obstruction: use of MR cholangiography to define the extent of biliary ductal involvement and plan percutaneous interventions. *Radiology* 2001 Jul;220(1):90–6.



95. Maker AV, Butte JM, Oxenberg J, Kuk D, Gonen M, Fong Y, et al. Is port site resection necessary in the surgical management of gallbladder cancer? *Ann Surg Oncol* 2012 Feb;19(2):409–17.
96. Malka D, Cervera P, Foulon S, Trarbach T, de la Fouchardière C, Boucher E, et al. Gemcitabine and oxaliplatin with or without cetuximab in advanced biliary-tract cancer (BINGO): a randomised, open-label, non-comparative phase 2 trial. *The Lancet Oncology* 2014 Jul;15(8):819–28.
97. Manfredi S, Benhamiche AM, Isambert N, Prost P, Jouve JL, Faivre J. Trends in incidence and management of gallbladder carcinoma: a population-based study in France. *Cancer* 2000 Aug 15;89(4):757–62.
98. Marchiò C, Scaltriti M, Ladanyi M, Iafrate AJ, Bibeau F, Dietel M, et al. ESMO recommendations on the standard methods to detect NTRK fusions in daily practice and clinical research. *Ann Oncol* 2019 Sep 1;30(9):1417–27.
99. Mateo J, Chakravarty D, Dienstmann R, Jezdic S, Gonzalez-Perez A, Lopez-Bigas N, et al. A framework to rank genomic alterations as targets for cancer precision medicine: the ESMO Scale for Clinical Actionability of molecular Targets (ESCAT). *Ann Oncol* 2018 01;29(9):1895–902.
100. Meric-Bernstam F, Arkenau H, Tran B, Bahleda R, Kelley R, Hierro C, et al. Efficacy of TAS-120, an irreversible fibroblast growth factor receptor (FGFR) inhibitor, in cholangiocarcinoma patients with FGFR pathway alterations who were previously treated with chemotherapy and other FGFR inhibitors. *Ann Oncol* 2018;29(suppl\_5):O-001.
101. Moehler M, Maderer A, Schimanski C, Kanzler S, Denzer U, Kolligs FT, et al. Gemcitabine plus sorafenib versus gemcitabine alone in advanced biliary tract cancer: a double-blind placebo-controlled multicentre phase II AIO study with biomarker and serum programme. *Eur J Cancer* 2014 Dec;50(18):3125–35.
102. Moon JH, Choi HJ, Lee YN. Current status of endoscopic papillectomy for ampullary tumors. *Gut Liver* 2014 Nov;8(6):598–604.
103. Morizane C, Okusaka T, Mizusawa J, Takashima A, Ueno M, Ikeda M, et al. Randomized phase II study of gemcitabine plus S-1 versus S-1 in advanced biliary tract cancer: a Japan Clinical Oncology Group trial (JCOG 0805). *Cancer Sci* 2013 Sep;104(9):1211–6.
104. Moryoussef F, Sportes A, Leblanc S, Bachet JB, Chaussade S, Prat F. Is EUS-guided drainage a suitable alternative technique in case of proximal biliary obstruction? *Therap Adv Gastroenterol* 2017 Jul;10(7):537–44.
105. Mouli S, Memon K, Baker T, Benson AB, Mulcahy MF, Gupta R, et al. Yttrium-90 radioembolization for intrahepatic cholangiocarcinoma: safety, response, and survival analysis. *J Vasc Interv Radiol* 2013 Aug;24(8):1227–34.
106. Nagino M, Nimura Y, Nishio H, Ebata T, Igami T, Matsushita M, et al. Hepatectomy with simultaneous resection of the portal vein and hepatic artery for advanced perihilar cholangiocarcinoma: an audit of 50 consecutive cases. *Ann Surg* 2010 Jul;252(1):115–23.
107. Nagorney DM, Donohue JH, Farnell MB, Schleck CD, Ilstrup DM. Outcomes after curative resections of cholangiocarcinoma. *Arch Surg* 1993 Aug;128(8):871–7; discussion 877-879.
108. Navaneethan U, Hasan MK, Lourdasamy V, Njei B, Varadarajulu S, Hawes RH. Single-operator cholangioscopy and targeted biopsies in the diagnosis of

indeterminate biliary strictures: a systematic review. *Gastrointest Endosc* 2015 Oct;82(4):608-614.e2.

109. NCCN 2019 : [https://www.nccn.org/store/login/login.aspx?ReturnURL=https://www.nccn.org/professionals/physician\\_gls/pdf/hepatobiliary.pdf](https://www.nccn.org/store/login/login.aspx?ReturnURL=https://www.nccn.org/professionals/physician_gls/pdf/hepatobiliary.pdf)
110. Neoptolemos JP, Moore MJ, Cox TF, Valle JW, Palmer DH, McDonald AC, et al. Effect of adjuvant chemotherapy with fluorouracil plus folinic acid or gemcitabine vs observation on survival in patients with resected periampullary adenocarcinoma: the ESPAC-3 periampullary cancer randomized trial. *JAMA* 2012 Jul 11;308(2):147–56.
111. Neoptolemos JP, Stocken DD, Friess H, Bassi C, Dunn JA, Hickey H, et al. A randomized trial of chemoradiotherapy and chemotherapy after resection of pancreatic cancer. *N Engl J Med* 2004 Mar 18;350(12):1200–10.
112. Neuhaus P, Jonas S, Bechstein WO, Lohmann R, Radke C, Kling N, et al. Extended resections for hilar cholangiocarcinoma. *Ann Surg* 1999 Dec;230(6):808–18; discussion 819.
113. Nogova L, Sequist LV, Perez Garcia JM, Andre F, Delord J-P, Hidalgo M, et al. Evaluation of BGJ398, a Fibroblast Growth Factor Receptor 1-3 kinase inhibitor, in patients with advanced solid tumors harboring genetic alterations in fibroblast growth factor receptors: results of a global phase I, dose-escalation and dose-expansion study. *J Clin Oncol* 2017 Jan 10;35(2):157–65.
114. Ogura Y, Mizumoto R, Isaji S, Kusuda T, Matsuda S, Tabata M. Radical operations for carcinoma of the gallbladder: Present status in Japan. *World J Surg* 1991 May 1;15(3):337–43.
115. Okusaka T, Nakachi K, Fukutomi A, Mizuno N, Ohkawa S, Funakoshi A, et al. Gemcitabine alone or in combination with cisplatin in patients with biliary tract cancer: a comparative multicentre study in Japan. *Br J Cancer* 2010 Aug 10;103(4):469–74.
116. Palmer WC, Patel T. Are common factors involved in the pathogenesis of primary liver cancers? A meta-analysis of risk factors for intrahepatic cholangiocarcinoma. *J Hepatol* 2012 Jul;57(1):69–76.
117. Papadopoulos KP, El-Rayes BF, Tolcher AW, Patnaik A, Rasco DW, Harvey RD, et al. A Phase 1 study of ARQ 087, an oral pan-FGFR inhibitor in patients with advanced solid tumours. *Br J Cancer* 2017 Nov 21;117(11):1592–9.
118. Perysinakis I, Minaidou E, Leontara V, Mantas D, Sotiropoulos GC, Tsipras H, et al. Differential Expression of  $\beta$ -Catenin, EGFR, CK7, CK20, MUC1, MUC2, and CDX2 in Intestinal and Pancreatobiliary-Type Ampullary Carcinomas. *Int J Surg Pathol* 2017 Feb;25(1):31–40.
119. Phelip JM, Vendrely V, Rostain F, Subtil F, Jouve J-L, Gasmi M, et al. Gemcitabine plus cisplatin versus chemoradiotherapy in locally advanced biliary tract cancer: Fédération Francophone de Cancérologie Digestive 9902 phase II randomised study. *Eur J Cancer* 2014 Nov;50(17):2975–82.
120. Polistina FA, Guglielmi R, Baiocchi C, Francescon P, Scalchi P, Febbraro A, et al. Chemoradiation treatment with gemcitabine plus stereotactic body radiotherapy for unresectable, non-metastatic, locally advanced hilar cholangiocarcinoma. Results of a five year experience. *Radiother Oncol* 2011 May;99(2):120–3.

121. Primrose JN, Fox RP, Palmer DH, Malik HZ, Prasad R, Mirza D, et al. Capecitabine compared with observation in resected biliary tract cancer (BILCAP): a randomised, controlled, multicentre, phase 3 study. *Lancet Oncol* 2019 May;20(5):663–73.
122. Rafi S, Piduru SM, El-Rayes B, Kauh JS, Kooby DA, Sarmiento JM, et al. Yttrium-90 radioembolization for unresectable standard-chemorefractory intrahepatic cholangiocarcinoma: survival, efficacy, and safety study. *Cardiovasc Intervent Radiol* 2013 Apr;36(2):440–8.
123. Ramage JK, Donaghy A, Farrant JM, Iorns R, Williams R. Serum tumor markers for the diagnosis of cholangiocarcinoma in primary sclerosing cholangitis. *Gastroenterology* 1995 Mar;108(3):865–9.
124. Ray CE, Edwards A, Smith MT, Leong S, Kondo K, Gipson M, et al. Metaanalysis of survival, complications, and imaging response following chemotherapy-based transarterial therapy in patients with unresectable intrahepatic cholangiocarcinoma. *J Vasc Interv Radiol* 2013 Aug;24(8):1218–26.
125. Rizvi S, Gores GJ. Pathogenesis, diagnosis, and management of cholangiocarcinoma. *Gastroenterology* 2013 Dec;145(6):1215–29.
126. Romagnuolo J, Bardou M, Rahme E, Joseph L, Reinhold C, Barkun AN. Magnetic resonance cholangiopancreatography: a meta-analysis of test performance in suspected biliary disease. *Ann Intern Med* 2003 Oct 7;139(7):547–57.
127. Ross JS, Wang K, Gay L, Al-Rohil R, Rand JV, Jones DM, et al. New routes to targeted therapy of intrahepatic cholangiocarcinomas revealed by next-generation sequencing. *Oncologist* 2014 Mar;19(3):235–42.
128. Ruys AT, van Beem BE, Engelbrecht MRW, Bipat S, Stoker J, Van Gulik TM. Radiological staging in patients with hilar cholangiocarcinoma: a systematic review and meta-analysis. *Br J Radiol* 2012 Sep;85(1017):1255–62.
129. Santoro A, Gebbia V, Pressiani T, Testa A, Personeni N, Arrivas Bajardi E, et al. A randomized, multicenter, phase II study of vandetanib monotherapy versus vandetanib in combination with gemcitabine versus gemcitabine plus placebo in subjects with advanced biliary tract cancer: the VanGogh study. *Ann Oncol* 2015 Mar;26(3):542–7.
130. Sapisochin G, Facciuto M, Rubbia-Brandt L, Marti J, Mehta N, Yao FY, et al. Liver transplantation for “very early” intrahepatic cholangiocarcinoma: International retrospective study supporting a prospective assessment. *Hepatology* 2016;64(4):1178–88.
131. Sasaki T, Isayama H, Nakai Y, Ito Y, Yasuda I, Toda N, et al. A randomized phase II study of gemcitabine and S-1 combination therapy versus gemcitabine monotherapy for advanced biliary tract cancer. *Cancer Chemother Pharmacol* 2013 Apr;71(4):973–9.
132. Schinzari G, Rossi E, Mambella G, Strippoli A, Cangiano R, Mutignani M, et al. First-line treatment of advanced biliary ducts carcinoma: A randomized Phase II study evaluating 5-FU/LV plus oxaliplatin (Folfox 4) versus 5-FU/LV (de Gramont regimen). *Anticancer Res* 2017;37(9):5193–7.
133. Sharaiha RZ, Khan MA, Kamal F, Tyberg A, Tombazzi CR, Ali B, et al. Efficacy and safety of EUS-guided biliary drainage in comparison with percutaneous

biliary drainage when ERCP fails: a systematic review and meta-analysis. *Gastrointest Endosc* 2017 May;85(5):904–14.

134. Sharma A, Dwary AD, Mohanti BK, Deo SV, Pal S, Sreenivas V, et al. Best supportive care compared with chemotherapy for unresectable gall bladder cancer: a randomized controlled study. *J Clin Oncol* 2010 Oct 20;28(30):4581–6.
135. Sharma A, Shukla N, Chaudhary, Sahoo, Mishra. A randomized controlled trial comparing modified gemcitabine plus Oxaliplatin (mGemOx) to Gemcitabine plus Cisplatin (GemCis) in the management of unresectable gallbladder cancer. *J Clin Oncol* 2016;34(suppl):4077.
136. Shimizu Y, Ohtsuka M, Ito H, Kimura F, Shimizu H, Togawa A, et al. Should the extrahepatic bile duct be resected for locally advanced gallbladder cancer? *Surgery* 2004 Nov;136(5):1012–7; discussion 1018.
137. Shindoh J, de Aretxabala X, Aloia TA, Roa JC, Roa I, Zimmitti G, et al. Tumor location is a strong predictor of tumor progression and survival in T2 gallbladder cancer: an international multicenter study. *Ann Surg* 2015 Apr;261(4):733–9.
138. Shirai Y, Yoshida K, Tsukada K, Muto T. Inapparent carcinoma of the gallbladder. An appraisal of a radical second operation after simple cholecystectomy. *Ann Surg* 1992 Apr;215(4):326–31.
139. Shitara K, Ikami I, Munakata M, Muto O, Sakata Y. Hepatic arterial infusion of mitomycin C with degradable starch microspheres for unresectable intrahepatic cholangiocarcinoma. *Clin Oncol (R Coll Radiol)* 2008 Apr;20(3):241–6.
140. Sikora SS, Singh RK. Surgical strategies in patients with gallbladder cancer: nihilism to optimism. *J Surg Oncol* 2006 Jun 15;93(8):670–81.
141. Spolverato G, Yakoob MY, Kim Y, Alexandrescu S, Marques HP, Lamelas J, et al. The Impact of Surgical Margin Status on Long-Term Outcome After Resection for Intrahepatic Cholangiocarcinoma. *Ann Surg Oncol* 2015 Nov;22(12):4020–8.
142. Suzuki S, Yokoi Y, Kurachi K, Inaba K, Ota S, Azuma M, et al. Appraisal of surgical treatment for pT2 gallbladder carcinomas. *World J Surg* 2004 Feb;28(2):160–5.
143. Takada T, Amano H, Yasuda H, Nimura Y, Matsushiro T, Kato H, et al. Is postoperative adjuvant chemotherapy useful for gallbladder carcinoma? A phase III multicenter prospective randomized controlled trial in patients with resected pancreaticobiliary carcinoma. *Cancer* 2002 Oct 15;95(8):1685–95.
144. Tanaka N, Yamakado K, Nakatsuka A, Fujii A, Matsumura K, Takeda K. Arterial chemoinfusion therapy through an implanted port system for patients with unresectable intrahepatic cholangiocarcinoma--initial experience. *Eur J Radiol* 2002 Jan;41(1):42–8.
145. Tao R, Krishnan S, Bhosale PR, Javle MM, Aloia TA, Shroff RT, et al. Ablative radiotherapy doses lead to a substantial prolongation of survival in patients with inoperable intrahepatic cholangiocarcinoma: a retrospective dose response analysis. *J Clin Oncol* 2016 Jan 20;34(3):219–26.
146. Tian Y-H, Ji X, Liu B, Yang G-Y, Meng X-F, Xia H-T, et al. Surgical treatment of incidental gallbladder cancer discovered during or following laparoscopic cholecystectomy. *World J Surg* 2015 Mar;39(3):746–52.

147. Toyonaga T, Chijiwa K, Nakano K, Noshiro H, Yamaguchi K, Sada M, et al. Completion radical surgery after cholecystectomy for accidentally undiagnosed gallbladder carcinoma. *World J Surg* 2003 Mar;27(3):266–71.
148. Tran B, Meric-Bernstam F, Arkenau H-T, Bahleda R, Kelley RK, Hierro C, et al. Efficacy of TAS-120, an irreversible fibroblast growth factor receptor inhibitor (FGFRi), in patients with cholangiocarcinoma and FGFR pathway alterations previously treated with chemotherapy and other FGFRi's. *Ann Oncol* 2018;29(suppl\_9):155O.
149. Tse RV, Hawkins M, Lockwood G, Kim JJ, Cummings B, Knox J, et al. Phase I study of individualized stereotactic body radiotherapy for hepatocellular carcinoma and intrahepatic cholangiocarcinoma. *J Clin Oncol* 2008 Feb 1;26(4):657–64.
150. Utada M, Ohno Y, Tamaki T, Sobue T, Endo G. Long-term trends in incidence and mortality of intrahepatic and extrahepatic bile duct cancer in Japan. *J Epidemiol* 2014;24(3):193–9.
151. Valle J, Wasan H, Palmer DH, Cunningham D, Anthoney A, Maraveyas A, et al. Cisplatin plus gemcitabine versus gemcitabine for biliary tract cancer. *N Engl J Med* 2010 Apr 8;362(14):1273–81.
152. Valle JW, Borbath I, Khan SA, Huguet F, Gruenberger T, Arnold D. Biliary cancer: ESMO Clinical Practice Guidelines for diagnosis, treatment and follow-up. *Ann Oncol* 2016 Sep 1;27(suppl\_5):v28–37.
153. Valle JW, Wasan H, Lopes A, Backen AC, Palmer DH, Morris K, et al. Cediranib or placebo in combination with cisplatin and gemcitabine chemotherapy for patients with advanced biliary tract cancer (ABC-03): a randomised phase 2 trial. *Lancet Oncol* 2015 Aug;16(8):967–78.
154. Vienne A, Hobeika E, Gouya H, Lapidus N, Fritsch J, Choury AD, et al. Prediction of drainage effectiveness during endoscopic stenting of malignant hilar strictures: the role of liver volume assessment. *Gastrointest Endosc* 2010 Oct;72(4):728–35.
155. Vogl TJ, Schwarz W, Eichler K, Hochmuth K, Hammerstingl R, Jacob U, et al. Hepatic intraarterial chemotherapy with gemcitabine in patients with unresectable cholangiocarcinomas and liver metastases of pancreatic cancer: a clinical study on maximum tolerable dose and treatment efficacy. *J Cancer Res Clin Oncol* 2006 Nov;132(11):745–55.
156. Wainberg ZA, Lassen UN, Elez E, Italiano A, Curigliano G, De Braud FG, et al. Efficacy and safety of dabrafenib (D) and trametinib (T) in patients (pts) with BRAF V600E–mutated biliary tract cancer (BTC): A cohort of the ROAR basket trial. *J Clin Oncol* 2019;37(4 suppl):187.
157. Wakai T, Shirai Y, Yokoyama N, Nagakura S, Watanabe H, Hatakeyama K. Early gallbladder carcinoma does not warrant radical resection. *Br J Surg* 2001 May;88(5):675–8.
158. Walter T, Horgan AM, McNamara M, McKeever L, Min T, Hedley D, et al. Feasibility and benefits of second-line chemotherapy in advanced biliary tract cancer: a large retrospective study. *Eur J Cancer* 2013 Jan;49(2):329–35.
159. Weber SM, DeMatteo RP, Fong Y, Blumgart LH, Jarnagin WR. Staging laparoscopy in patients with extrahepatic biliary carcinoma. Analysis of 100 patients. *Ann Surg* 2002 Mar;235(3):392–9.

160. Weber SM, Ribero D, O'Reilly EM, Kokudo N, Miyazaki M, Pawlik TM. Intrahepatic cholangiocarcinoma: expert consensus statement. *HPB (Oxford)* 2015 Aug;17(8):669–80.
161. Weilert F, Bhat YM, Binmoeller KF, Kane S, Jaffee IM, Shaw RE, et al. EUS-FNA is superior to ERCP-based tissue sampling in suspected malignant biliary obstruction: results of a prospective, single-blind, comparative study. *Gastrointest Endosc* 2014 Jul;80(1):97–104.
162. Westgaard A, Pomianowska E, Clausen OPF, Gladhaug IP. Intestinal-type and pancreatobiliary-type adenocarcinomas: how does ampullary carcinoma differ from other periampullary malignancies? *Ann Surg Oncol* 2013 Feb;20(2):430–9.
163. Westgaard A, Tafjord S, Farstad IN, Cvancarova M, Eide TJ, Mathisen O, et al. Pancreatobiliary versus intestinal histologic type of differentiation is an independent prognostic factor in resected periampullary adenocarcinoma. *BMC Cancer* 2008 Jun 11;8:170.
164. Yamaguchi K, Tsuneyoshi M. Subclinical gallbladder carcinoma. *Am J Surg* 1992 Apr;163(4):382–6.
165. Yang L, Shan J, Shan L, Saxena A, Bester L, Morris DL. Trans-arterial embolisation therapies for unresectable intrahepatic cholangiocarcinoma: a systematic review. *J Gastrointest Oncol* 2015 Oct;6(5):570–88.
166. Yeo CJ, Cameron JL, Lillemoe KD, Sohn TA, Campbell KA, Sauter PK, et al. Pancreaticoduodenectomy with or without distal gastrectomy and extended retroperitoneal lymphadenectomy for periampullary adenocarcinoma, part 2: randomized controlled trial evaluating survival, morbidity, and mortality. *Ann Surg* 2002 Sep;236(3):355–66; discussion 366-368.
167. Z'graggen K, Birrer S, Maurer CA, Wehrli H, Klaiber C, Baer HU. Incidence of port site recurrence after laparoscopic cholecystectomy for preoperatively unsuspected gallbladder carcinoma. *Surgery* 1998 Nov;124(5):831–8.
168. Zheng Y, Tu X, Zhao P, Jiang W, Liu L, Tong Z, et al. A randomised phase II study of second-line XELIRI regimen versus irinotecan monotherapy in advanced biliary tract cancer patients progressed on gemcitabine and cisplatin. *Br J Cancer* 2018;119(3):291–5.